

ГОУ ВПО Кыргызско-Российский Славянский университет

УТВЕРЖДАЮ  
Декан медицинского факультета  
проф. А.Г. Зарифьян



2015 г.

## Анатомия

### рабочая программа дисциплины (модуля)

Закреплена за кафедрой **Анатомии, топографической анатомии и оперативной хирургии**

Учебный план 31050150\_14\_56ЛД.plx  
31.05.01 ЛЕЧЕБНОЕ ДЕЛО

Квалификация **Специалист**

Форма обучения **очная**

Общая трудоемкость **10 ЗЕТ**

Часов по учебному плану 360  
в том числе:  
аудиторные занятия 252  
самостоятельная работа 72  
экзамены 36

Виды контроля в семестрах:  
экзамены 2  
зачеты 1

Распределение часов дисциплины по семестрам

Семестр (<Курс>.<Семес тр на курсе>)	1 (1.1)		2 (1.2)		Итого	
	уп	рпд	уп	рпд		
Неделя	18,7		18			
Вид занятий	уп	рпд	уп	рпд	уп	рпд
Лекции	36	36	36	36	72	72
Практические	90	90	90	90	180	180
Итого ауд.	126	126	126	126	252	252
Контактная	126	126	126	126	252	252
Сам. работа	54	54	18	18	72	72
Часы на			36	36	36	36
Итого	180	180	180	180	360	360

Программу составил(и):

к.м.н., доцент, Мурагзамова Г.М.; к.м.н., доцент, Бейсембаев А.А.



Рецензент(ы):

д.м.н., профессор, зав. кафедрой гистологии КРСУ Заречнова Н.Н.;

к.м.н., доцент, зав. кафедрой нормальной и топографической анатомии КГМА Абаева Т.С. \_\_\_\_\_

Рабочая программа дисциплины

**Анатомия**

разработана в соответствии с ФГОС 3+:

Федеральный государственный образовательный стандарт высшего образования по специальности 31.05.01 ЛЕЧЕБНОЕ ДЕЛО (приказ Минобрнауки России от 09.02.2016 г. № 95)

составлена на основании учебного плана:

31.05.01 ЛЕЧЕБНОЕ ДЕЛО

утвержденного учёным советом вуза от 29.08.2014 протокол № 1.

Рабочая программа одобрена на заседании кафедры

**Анатомии, топографической анатомии и оперативной хирургии**

Протокол от 28.09.2014 г. № 2

Срок действия программы: 2015-2019 уч.г.

Зав. кафедрой к.м.н., доцент Губанов Б.П.



---

**Визирование РПД для исполнения в очередном учебном году**

Председатель УМС

\_\_\_\_\_ 2015 г.

Рабочая программа пересмотрена, обсуждена и одобрена для  
исполнения в 2015-2016 учебном году на заседании кафедры  
**Анатомии, топографической анатомии и оперативной хирургии**

Протокол от 11.09. 2015 г. № 2  
Зав. кафедрой к.м.н., доцент Губанов Б.П.



---

**Визирование РПД для исполнения в очередном учебном году**

Председатель УМС

\_\_\_\_\_ 2016 г.

Рабочая программа пересмотрена, обсуждена и одобрена для  
исполнения в 2016-2017 учебном году на заседании кафедры  
**Анатомии, топографической анатомии и оперативной хирургии**

Протокол от 14.09. 2016 г. № 2  
Зав. кафедрой к.м.н., доцент Губанов Б.П.



---

**Визирование РПД для исполнения в очередном учебном году**

Председатель УМС

\_\_\_\_\_ 2017 г.

Рабочая программа пересмотрена, обсуждена и одобрена для  
исполнения в 2017-2018 учебном году на заседании кафедры  
**Анатомии, топографической анатомии и оперативной хирургии**

Протокол от 12.09. 2017 г. № 2  
Зав. кафедрой к.м.н., доцент Губанов Б.П.



---

**Визирование РПД для исполнения в очередном учебном году**

Председатель УМС

\_\_\_\_\_ 2018 г.

Рабочая программа пересмотрена, обсуждена и одобрена для  
исполнения в 2018-2019 учебном году на заседании кафедры  
**Анатомии, топографической анатомии и оперативной хирургии**

Протокол от \_\_\_\_\_ 2018 г. № \_\_\_\_  
Зав. кафедрой к.м.н., доцент Губанов Б.П.

---

**Визирование РПД для исполнения в очередном учебном году**

Председатель УМС Сабиров И.С.

04 09 2019 г.



Рабочая программа пересмотрена, обсуждена и одобрена для  
исполнения в 2019-2020 учебном году на заседании кафедры  
**Анатомии, топографической анатомии и оперативной хирургии**

Протокол от 27 08 2019 г. № 1  
Зав. кафедрой к.м.н., доцент Губанов Б.П.



---

**Визирование РПД для исполнения в очередном учебном году**

Председатель УМС

\_\_\_\_\_ 2020 г.

Рабочая программа пересмотрена, обсуждена и одобрена для  
исполнения в 2020-2021 учебном году на заседании кафедры  
**Анатомии, топографической анатомии и оперативной хирургии**

Протокол от \_\_\_\_\_ 2020 г. № \_\_\_\_  
Зав. кафедрой к.м.н., доцент Губанов Б.П.

---

**Визирование РПД для исполнения в очередном учебном году**

Председатель УМС

\_\_\_\_\_ 2021 г.

Рабочая программа пересмотрена, обсуждена и одобрена для  
исполнения в 2021-2022 учебном году на заседании кафедры  
**Анатомии, топографической анатомии и оперативной хирургии**

Протокол от \_\_\_\_\_ 2021 г. № \_\_\_\_  
Зав. кафедрой к.м.н., доцент Губанов Б.П.

---

**Визирование РПД для исполнения в очередном учебном году**

Председатель УМС

\_\_\_\_\_ 2022 г.

Рабочая программа пересмотрена, обсуждена и одобрена для  
исполнения в 2022-2023 учебном году на заседании кафедры  
**Анатомии, топографической анатомии и оперативной хирургии**

Протокол от \_\_\_\_\_ 2022 г. № \_\_\_\_  
Зав. кафедрой к.м.н., доцент Губанов Б.П.

1.	
1.1	,
1.2	,
1.3	;
1.4	- ;
1.5	,
1.6	;
1.7	( ), ( ), ( ).
1.8	,
1.9	,

2.	
( ) :	1.
<b>2.1</b>	:
2.1.1	
2.1.2	
<b>2.2</b>	;
2.2.1	
2.2.2	,
2.2.3	
2.2.4	
2.2.5	
2.2.6	
2.2.7	
2.2.8	
2.2.9	
2.2.10	
2.2.11	
2.2.12	
2.2.13	
2.2.14	
2.2.15	,

3.	
<b>-9:</b>	( )
:	,

1	, - ( ).
2	; , . , , .
3	, .
:	
1	( , ). , , , ; ,
2	, , , , .
3	- ; , ( , - .)
:	
1	.
2	, -
3	- -

<b>3.1</b>	:
3.1.1	( );
3.1.2	, ;
3.1.3	, ;
3.1.4	; , -
3.1.5	; , -
3.1.6	.
3.1.7	- ; ,
3.1.8	; , ,
3.1.9	, ;
3.1.10	- ,
<b>3.2</b>	:
3.2.1	( , );

3.2.2	- ;
3.2.3	;
3.2.4	;
3.2.5	;
3.2.6	- ;
3.2.7	;
3.2.8	- , .) , ( ,
<b>3.3</b>	:
3.3.1	;
3.3.2	;
3.3.3	- ;

4. ( )							
	/ /	/		-		.	
	« 1. »						
1.1	- . ./ /	1	2	-9	1.1 1.3 2.3 3.8 3.11	0	
1.2	- . ./ /	1	2	-9	1.1 3.8 3.11	0	
1.3	- . , ./ / ,	1	2	-9	1.1 2.1 3.8 3.11	0	
1.4	- . ./ /	1	3	-9	1.3 3.8 3.11	0	
1.5	, , , ./ /	1	2	-9	1.3 2.1 3.8 3.11	0	
1.6	, , , - . ./ /	1	3	-9	1.3 2.3 3.8 3.11	0	
1.7	- , , . ./ /	1	3	-9	1.1 1.3 2.1 3.8 3.11	0	
1.8	. . ./ /	1	3	-9	1.3 2.1 3.8 3.11	0	
1.9	, , , . ./ /	1	2	-9	1.3 2.3 3.8 3.9	0	

1.10	. / /	1	3	-9	1.3 2.3 3.8 3.9	1	:
1.11	. / /	1	9	-9	1.3 2.1 3.8 3.11	0	
1.12	: « / / »	1	2	-9	1.3 2.1 3.8	0	
1.13	. / /	1	2	-9	3.9	0	
1.14	. / /	1	3	-9	1.1 1.3 2.3 3.9	1	" "
1.15	. / /	1	3		1.3	0	
1.16	. / /	1	3	-9	1.3 2.1 2.3 3.9	0	
1.17	. / /	1	2	-9	1.3 2.1 3.9	0	
1.18	. / /	1	9	-9	3.9	0	
1.19	: « / / »	1	3	-9		0	
	<b>2.</b> « / / »						
2.1	. / /	1	2	-9	1.3 2.1 3.10	0	
2.2	. / /	1	2	-9		0	
2.3	. / /	1	2	-9	1.3 2.1 3.10	0	
2.4	. / /	1	2	-9	1.1 2.1 3.10	0	
2.5	. / /	1	3	-9	1.3 2.1 3.10	0	
2.6	. / /	1	2	-9	1.3 2.1 3.10	0	



2.7	, , ./ /	1	3	-9	1.3 2.1 3.10	1	«  »
2.8	, . .. ./ /	1	9	-9		0	
2.9	:« »/ /	1	2	-9	1.3 2.1 3.10	0	
	<b>3.</b> « »						
3.1	, , ./ /	1	2	-9	1.4 2.1 3.3	0	
3.2	, , ./ /	1	2	-9	1.4 2.1 3.3	0	
3.3	, , ./ /	1	2	-9	1.4 2.1 3.3	0	
3.4	./ /	1	2	-9	1.4 2.1 3.3	0	
3.5	. ./ /	1	2	-9	1.4 2.1 3.3	0	
3.6	./ / . .,	1	3	-9	1.4 2.1 3.3	0	
3.7	, , ./ /	1	2	-9	1.2 2.1 3.3	0	
3.8	./ /	1	3	-9	1.2 2.1 3.3	0	
3.9	. ./ /	1	2	-9		0	
3.10	. . ./ /	1	3	-9	1.2 2.1 3.3	1	" "
3.11	. . .. . ./ /	1	9	-9	1.2 2.1 3.3	0	
3.12	:« »/ /	1	2	-9	1.4 2.1 3.3	0	
	<b>4.</b> « »						
4.1	./ /	1	2	-9	1.4 2.1 3.4	0	
4.2	. . ./ /	1	3	-9	1.2 1.4 2.1 3.4	0	
4.3	. . ./ /	1	3	-9	1.4 2.1 3.4	0	

4.4	. / /	1	3	-9		1	" "
4.5	. / /	1	9	-9	1.4 2.1 3.4	0	
4.6	:« » / /	1	2	-9	1.4 2.1 3.4	0	
	<b>5.</b> « »						
5.1	. / /	1	2	-9	1.4 2.1 3.5	0	
5.2	. / /	1	2	-9	1.4 2.1 3.5 3.6	0	
5.3	. / /	1	2	-9	1.4 2.1 3.5 3.6	0	
5.4	. / /	1	2	-9	1.4 2.1 3.5 3.6	0	
5.5	. / / ,	1	3	-9	1.4 2.1 3.5 3.6	0	
5.6	. / / ,	1	2	-9	1.4 2.1 3.5 3.6	0	
5.7	. / /	1	3	-9	1.4 2.1 3.5 3.6	0	
5.8	. / /	1	2	-9	1.4 2.1 3.5 3.6	0	
5.9	. / /	1	3	-9	1.4 2.1 3.5 3.6	1	
5.10	. / / ,	1	9	-9	1.4 2.1 3.5 3.6	0	
5.11	:« » / /	1	2	-9	1.2 1.4 2.1 3.5 3.6	0	
5.12	. / / ,	1	2	-9	1.4 2.1 3.5 3.6	0	
5.13	( ) / /	1	2	-9	1.4 2.1 3.5	0	
5.14	/ /	1	0			0	
	<b>6.</b> « »						
6.1	. / /	2	2	-9	1.2 1.5 2.1 3.7	0	
6.2	/ /	2	2	-9	1.5 2.1 3.7	0	
6.3	. / /	2	2	-9	1.5 2.1 3.7	0	

6.4	, . / /	2	2		1.5 2.1 3.7	0	
6.5	. / /	2	2	-9	1.5 2.2 3.7	0	
6.6	. / /	2	2	-9	1.5 2.2 3.7	0	
6.7	. / /	2	2	-9	1.5 2.2 3.7	0	
6.8	. / /	2	3	-9	1.5 2.2 3.7	0	
6.9	. / / ,IV	2	2	-9	1.5 2.2 3.7	0	
6.10	. / / ,	2	3	-9	1.5 2.2 3.1	0	
6.11	. / / .III	2	2	-9		0	
6.12	. / / -	2	3	-9	1.5 2.2 3.1	0	
6.13	. / /	2	2	-9	1.5 2.2 3.1	0	
6.14	. / /	2	3	-9	1.5 2.2 3.1	1	
6.15	. / /	2	3	-9	1.5 2.2 3.1	0	
6.16	:« »/ /	2	2	-9	1.5 2.2 3.1 3.7	0	
	7.« - »						
7.1	/ /	2	2	-9	1.3	0	
7.2	/ /	2	2	-9	1.3 2.1	0	
7.3	/ /	2	2	-9	1.3 2.1	0	
7.4	XII, XI, III, IV, VI . / / -	2	3	-9	1.3 2.1	1	."
7.5	(V )-I, II, III . / /	2	2	-9	1.3 1.4 2.1	0	
7.6	VII, IX, X V / /	2	3	-9	1.3 1.4 2.1	0	
7.7	/ /	2	2	-9	1.3 1.4 2.1	0	
7.8	/ /	2	3	-9	1.3 1.4 2.1	0	
7.9	/ /	2	2	-9	1.3 1.4 2.1	0	
7.10	/ / ,	2	3	-9	1.3 1.4 2.1	1	" . "

7.11	<p>                     : «                      ,                      .                      ..                      . / /                 </p>	2	3			0	
7.12	<p>                     : «                      -                      » / /                 </p>	2	2	-9	1.3 1.4 2.1	0	
	<p> <b>8. «</b>                      ,                      »                 </p>						
8.1	<p>                     . / /                 </p>	2	2	-9	1.5 2.2 3.2	0	
8.2	<p>                     -                      ,                      .                      . / /                 </p>	2	3	-9	1.5 2.2 3.2	0	
8.3	<p>                     -                      . / / ,                      ,                 </p>	2	2	-9	1.5 2.2 3.2	0	
8.4	<p>                     . ,                      . / / ,                 </p>	2	3	-9	1.5 2.2 3.2	0	
8.5	<p>                     . / /                      .                 </p>	2	2	-9	1.4 1.5 2.2 3.2	1	" , "
8.6	<p>                     .                      .                      ..                      . / /                 </p>	2	3	-9	1.4 1.5 2.2 3.2	0	
8.7	<p>                     : «                      ,                      ,                      » . / /                 </p>	2	3	-9	1.5 2.2 3.2	0	
	<p> <b>9. «</b>                      »                 </p>						
9.1	<p>                     . / /                 </p>	2	2	-9	1.5 2.2 3.12	0	
9.2	<p>                     . / /                 </p>	2	2	-9	1.5 2.2 3.12	0	
9.3	<p>                     .                      . / /                 </p>	2	2	-9	1.5 2.2 3.12	0	
9.4	<p>                     . / /                 </p>	2	2	-9	1.5 2.2 3.12	0	
9.5	<p>                     ,                      . / /                 </p>	2	2	-9	1.5 2.2 3.12	0	
9.6	<p>                     . / /                 </p>	2	3	-9	1.5 2.2 3.12	0	
9.7	<p>                     .                      .                      . / /                 </p>	2	2	-9	1.5 2.2 3.12	0	
9.8	<p>                     ,                      . / /                 </p>	2	3	-9	1.5 2.2 3.12	0	
9.9	<p>                     .                      . / /                 </p>	2	2	-9	1.2 2.2 3.12	0	
9.10	<p>                     . / /                 </p>	2	3	-9	2.2	1	
9.11	<p>                     V                      .                      .                      ..                      . / /                 </p>	2	3	-9	1.5 2.2	0	
9.12	<p>                     : «                      » . / /                 </p>	2	2	-9	1.5 2.2	0	
	<p> <b>10. «</b>                      »                 </p>						



I, X, XI, XII

I, II, VI, VII

I, XI, XII

« »

« »  
( )  
( )

2 « »

).

:

:-

:

:

:-

:

:

:

:

:-


:

« »

3 « »

( , ( , ) ).

:





( , , ).

( , ( , ) ).

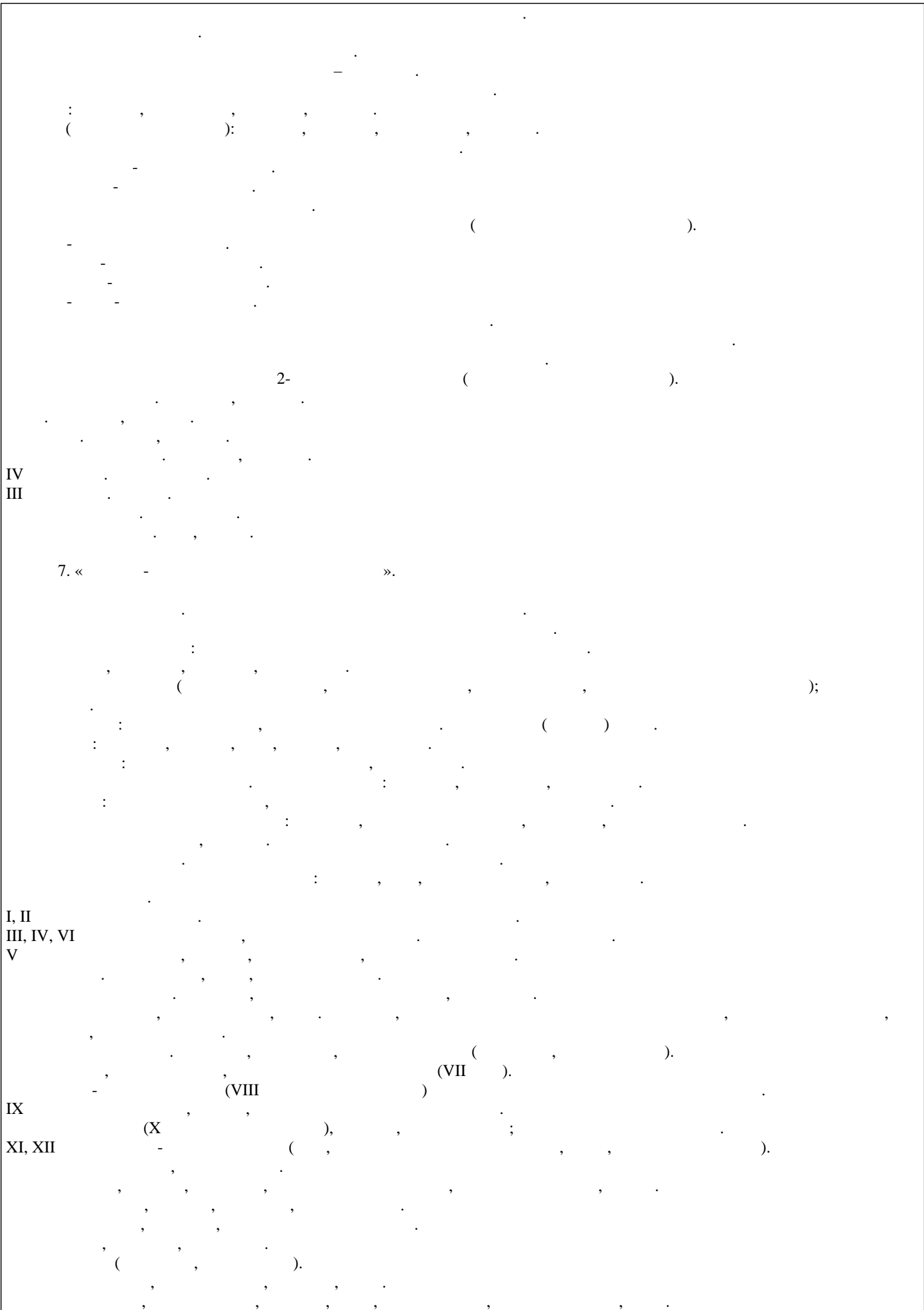
« »?

6. « »

?

« »?

« »



IV  
III

7. « - ».

I, II  
III, IV, VI  
V

IX  
XI, XII

... ( ) : ; , .  
... ( ) .  
... 2- ( ) .  
... ;  
... ( ) .  
... (VII ) .  
... (VIII ) (VII ) .  
... (X ) , ; .  
... ( ) .

8. « , ».

( ) ( ).

( ).

( ) ( ).


9 « ».

;

( ) ;

( ).

( ),



1. ;  
2. ;  
3. ; I  
4. ;  
5. ;  
6. ;  
8. ;  
9. ;  
10. ;  
12. ;  
13. ;  
14. ;  
15. ;  
16. ;  
17. ;  
18. ;  
19. ;  
20. ;  
21. ;  
22. ;  
23. ;  
24. ;  
25. ;  
26. ;  
27. ;  
28. ;  
29. ;  
30. ;  
31. ;  
32. ;

33. ;  
34. ;  
35. , ;  
36. ;  
37. ;  
38. ;  
39. ;  
40. , ;  
41. , ;  
42. , ;  
43. ;  
44. ;  
45. I, II, III, IV VI ;  
46. ;  
47. , ;  
48. ;  
49. , , , ;  
50. : , , , .

**5.2.** ( )

**5.3.**

5.1 .


1 « »

( , )  
I, X, XI, XII


I, II, VI, VII

I, XI, XII









,  
,  
,

,

6 « »

?

« »

»?

« »

:  
(

);

( )

2-

( )

IV  
III



9 «

».

1. «  
 2. «  
 3. «  
 4. «  
 5. «  
 6. «  
 7. «  
 8. «  
 9. «

(                      )  
 (                      );


(                      )

10. «  
 11. «  
 12. «  
 13. «  
 14. «  
 15. «  
 16. «  
 17. «  
 18. «  
 19. «  
 20. «  
 21. «  
 22. «  
 23. «  
 24. «  
 25. «  
 26. «  
 27. «  
 28. «  
 29. «  
 30. «  
 31. «  
 32. «  
 33. «  
 34. «  
 35. «  
 36. «  
 37. «  
 38. «  
 39. «  
 40. «  
 41. «  
 42. «  
 43. «  
 44. «  
 45. «  
 46. «  
 47. «  
 48. «  
 49. «  
 50. «  
 51. «  
 52. «  
 53. «  
 54. «  
 55. «  
 56. «  
 57. «  
 58. «  
 59. «  
 60. «  
 61. «  
 62. «  
 63. «  
 64. «  
 65. «  
 66. «  
 67. «  
 68. «  
 69. «  
 70. «  
 71. «  
 72. «  
 73. «  
 74. «  
 75. «  
 76. «  
 77. «  
 78. «  
 79. «  
 80. «  
 81. «  
 82. «  
 83. «  
 84. «  
 85. «  
 86. «  
 87. «  
 88. «  
 89. «  
 90. «  
 91. «  
 92. «  
 93. «  
 94. «  
 95. «  
 96. «  
 97. «  
 98. «  
 99. «  
 100. «

(                      ),

).  
 (                      )

(                      )



Перечень заданий в Приложении 1		2
		3
<b>5.4.</b>		
1.	.	
2.	2.	
3.	.	4,5,6

<b>6.</b>		-	( )
<b>6.1.</b>			
<b>6.1.1.</b>			
	,		,
1.1	..	: , 1	:: 2006
1.2	..	: , 2	:: 2006
1.3	.. , ..	: , 1	:: - 2012
1.4	.. , ..	: , 2	:: - 2012
1.5	.. , ..	: , 3	:: - 2012
<b>6.1.2.</b>			
	,		,
2.1	.. , .. ..	: , 1	:: - 2011
2.2	.. , .. ..	: , 2	:: - 2011
2.3	..	:	1985 г.
<b>6.1.3.</b>			
	,		,
3.1	.. , ..	: ,	" " 2011
3.2	.. , ..	: , , :	" " 2010
3.3	.. , ..	: I.	" " 2005
3.4	.. , .. , ..	: II.	" " 2007
3.5	.. , ..	: III.	" " 2006
3.6	.. , ..	: IV.	" " 2008
3.7	.. , ..	: .	" " 2009
3.8	.. , ..	: .	" " 2009
3.9	.. , ..	:	" " 2009
3.10	.. , ..	:	" " 2010
3.11	.. , .. .. , ..	:	" " 2015

3.12			" 2016
<b>6.3.</b>			
<b>6.3.1</b>			
6.3.1.1			
6.3.1.2			
6.3.1.3		Windows Media Center; Microsoft Word; Microsoft office Power Point; Microsoft office Excel, My test.	
<b>6.3.2</b>			
6.3.2.1		<a href="http://lib.krsu.edu.kg/">http://lib.krsu.edu.kg/</a>	
6.3.2.2		<a href="http://lib.krsu.edu.kg/">http://lib.krsu.edu.kg/</a>	
6.3.2.3		<a href="http://lib.krsu.edu.kg/">http://lib.krsu.edu.kg/</a>	
6.3.2.4			
6.3.2.5		<a href="http://meduniver.com/Medical/Anatom/">http://meduniver.com/Medical/Anatom/</a>	
6.3.2.6		<a href="http://web-local.rudn.ru/web-local/kaf/rj/index.php?id=3">http://web-local.rudn.ru/web-local/kaf/rj/index.php?id=3</a> <a href="http://anatomy-portal.info/">http://anatomy-portal.info/</a>	
6.3.2.7		<a href="http://difmed.ru/razdely-meditsiny/anatomiya">http://difmed.ru/razdely-meditsiny/anatomiya</a> <a href="http://www.webmedinfo.ru/library/anatomiya-library/">http://www.webmedinfo.ru/library/anatomiya-library/</a> <a href="http://anatomia.ucoz.com/">http://anatomia.ucoz.com/</a>	
6.3.2.8		<a href="http://www.e-anatomy.ru/">http://www.e-anatomy.ru/</a> ( ) <a href="http://www.anatomy.tj/">http://www.anatomy.tj/</a> ( ) <a href="http://anatomia.spb.ru/3danatomy.html">http://anatomia.spb.ru/3danatomy.html</a> (3D )	
6.3.2.9		<a href="http://krasgmu.net/publ/uchebnye_materialy/obuchajushhie_materialy/anatomija_cheloveka_3_d_onlajn/11-1-0-902">http://krasgmu.net/publ/uchebnye_materialy/obuchajushhie_materialy/anatomija_cheloveka_3_d_onlajn/11-1-0-902</a> (3D )	
6.3.2.10		- MedExplorer, MedHunt, PubMed. ( )	

<b>7.</b>			
7.1		100	
7.2			
7.3			
7.4		- 11	
7.5		- 1	
7.6		- 2	
7.7		- 155 <sup>2</sup>	
7.8		- 132	
7.9		: - 2. - 1.	
7.10		:	
7.11		: « » - 1 ;	
7.12		« » - 1 ; « , - » - 1 ;	
7.13		( + + ) - 2 ; - 1 ; - 1 ; ( + + ) - 1 ; - 1 ; - 1 .	
7.14			
7.15		:	
7.16		:	
7.17		:	
7.18		:	







## Перечень заданий к дисциплине (демонстрационный вариант)

**Задание по модулю «Остеосиндесмология» для  
студентов 1 курса ЛД, ПД**

### Задание № 1

1. Предмет анатомии
2. Развитие ключицы
3. Голеностопный сустав, его характеристика

Показать и назвать “по латыни”:

1. Срединный гребень крестца
2. Назовите связки отростков позвонков
3. Головка мыщелка плечевой кости
4. Перечислите связки локтевого сустава
5. Большой вертел бедренной кости
6. Медиальная лодыжка
7. Покажите пазуху предплюсны
8. Перечислите внутрисуставные связки коленного сустава
9. Покажите мыщелки большеберцовой кости
10. «Ключ» поперечного сустава стопы

### Задание № 2

1. Развитие кости
2. Полупрерывные соединения (симфизы) их характеристика
3. Соединения костей таза

Показать и назвать “по латыни”:

1. Задняя дуга I-го шейного позвонка
2. Перечислите связки позвоночного столба
3. Грудино-ключичный сустав, его связки
4. Блок плечевой кости
5. Шиловидный отросток лучевой кости
6. Перечислите кости предплюсны
7. Назовите связки плечевого сустава
8. Межмышцелковое возвышение большеберцовой кости
9. Латеральная лодыжка
10. Форма и оси движения голеностопного сустава

### Задание № 3

1. Классификация точек окостенения по Рохлину
2. Элементы сустава (главные, вспомогательные)
3. Отличие шейных позвонков (I, II, VI, VII)

Показать и назвать “по латыни”:

1. Ярёмная вырезка грудины
2. Большой бугорок плечевой кости
3. Блоковидная вырезка локтевой кости
4. Лобковый гребень
5. Отверстие поперечного отростка
6. Назовите связки сустава головки ребра
7. Перечислите кости предплюсны
8. Покажите образования проксимального эпифиза большеберцовой кости
9. Ость лопатки
10. Назовите «ключ» сустава Лисфранка

### Задание № 4

1. Аномалии развития костей
2. Тазобедренный сустав, его характеристика
3. Вспомогательные элементы сустава

Показать и назвать “по латыни”:

1. Рёберные ямки позвонков
2. Назовите связки грудино-ключичного сустава
3. Венечная ямка плечевой кости
4. Перечислите кости запястья
5. Передняя верхняя ость подвздошной кости
6. Ягодичная бугристость на бедренной кости
7. Передний край большеберцовой кости
8. Назовите связки голеностопного сустава
9. Покажите бугор седалищной кости
10. «Ключ» сустава Лисфранка

## Задание к предмету: ЧЕРЕП

### Задание № 1

Письменный ответ

1. Развитие мозгового черепа.
2. Глазница, строение её стенок.
3. Какие кости участвуют в образовании задней черепной ямки.

Показать:

1. Большое затылочное отверстие.
2. Остистое отверстие.
3. Чешуя височной кости.
4. Борозда нижнего каменистого синуса.
5. Височная поверхность лобной кости.
6. Перпендикулярная пластинка решетчатой кости.
7. Подвисочная поверхность верхней челюсти.
8. Горизонтальная пластинка небной кости.
9. Косая линия (нижняя челюсть).
10. Малые рога подъязычной кости.

### Задание № 2

Письменный ответ

1. Развитие висцерального черепа.
2. Глазница, отверстия и их сообщения.
3. Какие кости участвуют в образовании средней черепной ямки.

Показать:

1. Базилярная часть затылочной кости.
2. Круглое отверстие.
3. Барабанная часть височной кости.
4. Сосцевидная вырезка.
5. Надбровные дуги.
6. Решетчатая пластинка.
7. Бугор верхней челюсти.
8. Крыловидные отростки клиновидной кости.
9. Канал нижней челюсти.
10. Большие рога подъязычной кости.

### Задание №3

Письменный ответ

1. Индивидуальные особенности черепа.
2. Полость носа, её стенки.
3. Какие кости участвуют в образовании передней черепной ямки.

Показать:

1. Латеральные части затылочной кости.
2. Верхняя глазничная щель.
3. Каменистая часть височной кости.
4. Борозда сигмовидного синуса на теменной кости.
5. Носовая ость лобной кости.
6. Решетчатые лабиринты.
7. Большой небный канал.
8. Раковинный гребень на небной кости.
9. Подбородочное отверстие.
10. Тело подъязычной кости.

### Задание № 4

Письменный ответ

1. Возрастные особенности черепа.
2. Полость носа, отверстия, их сообщения.
3. Подвисочная ямка, её топография.

Показать:

1. Затылочная чешуя.
2. Турецкое седло.
3. Каменисто-чешуйчатая щель.
4. Борозда верхнего сагиттального синуса на теменной кости.
5. Ямка блока лобной кости.
6. Петушинный гребень.
7. Небный отросток верхней челюсти.
8. Нижняя носовая раковина.
9. Подбородочный бугорок.
10. Подъязычная кость

## Задание: предмет «МИОЛОГИЯ»

### Задание № 1

Письменный ответ:

1. Мышцы, действующие на суставы кисти.
2. Классификация мышц.
3. Мышцы и фасции голени и стопы, их топография и функции.

Показать:

1. Камбаловидная мышца.
2. Наружная межреберная мышца.
3. Грудино-реберный треугольник диафрагмы.
4. Глубокие мышцы шеи: длинная мышца шеи и головы.
5. Мышца, поднимающая верхнюю губу.
6. Круглый и квадратный пронаторы.
7. Червеобразные мышцы кисти.
8. Четырехглавая мышца бедра.
9. Длинный сгибатель пальцев стопы.
10. Подколенная мышца.

### Задание № 2

Письменный ответ:

1. Мышцы, действующие на тазобедренный сустав.
2. Мышцы кисти.
3. Височно-нижнечелюстной сустав и мышцы, действующие на него.

Показать:

1. Верхняя задняя зубчатая мышца.
2. Лопаточно-подъязычная мышца.
3. Сухожильный центр диафрагмы.
4. Перечислить фасции шеи.
5. Мышца, опускающая нижнюю губу.
6. Локтевой сгибатель запястья.
7. Мышца, противопоставляющая большой палец.
8. Двуглавая мышца бедра.
9. Задняя большеберцовая мышца.
10. Наружная запирающая мышца.

### Задание № 3

Письменный ответ:

1. Взгляды П.Ф.Лесгафта на взаимоотношение между работой и строением мышц.
2. Мышцы бедра.
3. Мышцы шеи.

Показать:

1. Широчайшая мышца спины.
2. Большая и малая скуловые мышцы.
3. Сухожильный центр диафрагмы.
4. Круговая мышца глаза и её части.
5. Над- и под костная мышцы.
6. Длинный и короткий разгибатели большого пальца кисти.
7. Подвздошно-поясничная мышца.
8. Короткая приводящая мышца.
9. Мышца, отводящая мизинец стопы.
10. Подкожная щель (овальная ямка).

### Задание № 4

Письменный ответ:

1. Мышцы, действующие на локтевой сустав.
2. Жевательные мышцы (топография, функция).
3. Анатомия мышц живота: топография, функция. Влагалище прямой мышцы живота.

Показать:

1. Подвздошно-реберная мышца.
2. Наружные межреберные мышцы.
3. Внутренняя косая мышца живота.
4. Челюстно-подъязычная мышца.
5. Мышца смеха.
6. Поверхностный и глубокий сгибатели пальцев кисти.
7. Треугольники передней стенки подмышечной полости.
8. Напрягатель широкой фасции бедра.
9. Подколенная мышца.
10. Верхний мышечно-малоберцовый канал.

**Задания к предмету:**  
**ПИЩЕВАРИТЕЛЬНАЯ СИСТЕМА**  
для студентов 1 курса по специальности «Лечебное дело. Педиатрия»

Задание № 1

Письменный ответ:

1. Перечислите органы пищеварительной системы.
2. Топография глотки.
3. Строение двенадцатиперстной кишки.

Показать, назвать по-латыни

1. Подъязычная слюнная железа.
2. Грибовидные сосочки языка.
3. Шило-глочная мышца.
4. Нисходящая часть двенадцатиперстной кишки.
5. Гаустры толстой кишки.
6. Квадратная доля печени.
7. Брыжейка тонкой кишки.
8. Серповидная связка печени.
9. Малый сальник.
10. Брыжейка поперечноободочной кишки.

Задание №

2 Письменный ответ:

1. Схема разреза зуба.
2. Скелетотопия, голотопия и синтопия желудка.
3. Селезёнка (развитие, строение, топография).

Показать, назвать по-латыни

1. Поднижнечелюстная слюнная железа.
2. Желобовидные сосочки языка.
3. Часть пищевода.
4. Двенадцатиперстно-тощий изгиб.
5. Сальниковые отростки.
6. Хвостатая доля печени.
7. Брыжейка сигмовидной кишки.
8. Уздечка языка.
9. Преддверие полости рта.
10. Гортанный отдел глотки.



### Задание №

3 Письменный ответ:

1. Нарисуйте схему хода брюшины.
2. Скелетотопия, синтопия, голотопия поджелудочной железы.
3. Мышцы глотки.

Показать, назвать по-латыни

1. Околоушная слюнная железа.
2. Листовидные сосочки языка.
3. Грудная часть пищевода.
4. Большой сосочек двенадцатиперстной кишки.
5. Брыжеечная лента ободочной кишки.
6. Борозда нижней полой вены (печени).
7. Хвост поджелудочной железы.
8. Ворота селезёнки.
9. Большие коренные зубы.
10. Подвздошно-слепокишечный угол.

### Задание №

4 Письменный ответ:

1. Напишите формулу молочных зубов и сроки их прорезывания.
2. Глотка: строение, развитие и её аномалии.
3. Отделы толстой кишки. Анатомические отличия от тонкой кишки.

Показать, назвать по-латыни

1. Околоушной проток.
2. Слепое отверстие языка.
3. Брюшная часть пищевода.
4. Малый сосочек двенадцатиперстной кишки.
5. Сальниковая лента ободочной кишки.
6. Щель круглой связки (печени).
7. Большой сальник.
8. Двенадцатиперстно-тощий изгиб.
9. Ампула прямой кишки.
10. Брыжейка сигмовидной кишки.

### БИЛЕТ № 5

Письменный ответ:

1. Напишите формулу постоянных зубов и сроки их прорезывания.
2. Пищевод: развитие и его аномалии.
3. Топография двенадцатиперстной кишки.

Показать, назвать по-латыни

1. Коронка зуба.
2. Язычная миндалина.
3. Передняя стенка желудка.
4. Тощая кишка.
5. Свободная лента ободочной кишки.
6. Круглая связка печени.
7. Малый сальник.
8. Малая кривизна желудка.
9. Большой сосочек двенадцатиперстной кишки.
10. Геморроидальная зона прямой кишки.

## Задания по предмету: ДЫХАТЕЛЬНАЯ СИСТЕМА

### Задание №1

1. Границы лёгких.
2. Методы исследования бронхов и лёгких.
3. Строение, функция щитовидной железы и её нарушение.

1. Носовая полость.
2. Перегородка носа.
3. Черпаловидный хрящ.
4. Предголосовая полость гортани.
5. Угол на месте деления трахеи на бронхи.
6. Косая щель лёгкого.
7. Сообщения среднего носового хода.
8. Лобная пазуха.
9. Передневерхнее средостение.
10. Сегментарный бронх

### Задание №2

1. Нижняя граница плевры.
2. Топография гортани.
3. Строение и функция околощитовидных желез и её нарушение.

1. Наружный нос.
2. Верхняя носовая раковина.
3. Мышечный отросток черпаловидного хряща.
4. Голосовая щель.
5. Верхушка лёгкого.
6. Горизонтальная щель правого лёгкого.
7. Полость гортани.
8. Рожковидный хрящ.
9. Полукольца трахеи.
10. Корень лёгкого.

### Задание № 3

1. Схема бронхиального дерева.
2. Топография трахеи.
3. Строение и функция вилочковой железы и её нарушение.

1. Перегородка носа.
2. Средняя носовая раковина.
3. Голосовой отросток черпаловидного хряща.
4. Перстнещитовидная мышца.
5. Рёберная поверхность лёгкого.
6. Вилочковая железа.
7. Хоаны.
8. Заднее средостение.
9. Отделы париетальной плевры.
10. Долька лёгкого.

#### Задание № 4

1. Схема альвеолярного дерева
2. Анатомия полости носа. Методы исследования.
3. Строение и топография щитовидной железы.

1. Ноздри.
2. Нижняя носовая раковина.
3. Верхушка черпаловидного хряща.
4. Межхрящевая часть голосовой щели.
5. Медиальная поверхность лёгкого.
6. Купол плевры.
7. Бифуркация трахеи.
8. Топография корня левого лёгкого.
9. Полость плевры.
10. Пластинка перстневидного хряща

#### Задание №5

1. Перечислите проекционные линии на грудной клетке.
2. Строение, развитие и аномалии носа.
3. Строение и топография околощитовидных желез.

1. Хоаны.
2. Верхний носовой ход.
3. Надгортанник.
4. Межперепончатая часть голосовой щели.
5. Диафрагмальная поверхность лёгкого.
6. Висцеральная плевро.
7. Вилочковая железа.
8. Предверие гортани.
9. Соединительнотканная стенка трахеи.
10. Полость плевры.

#### Билет № 6

1. Передняя граница левого лёгкого.
2. Носовые ходы и их сообщения.
3. Строение и топография вилочковой железы.

1. Дыхательная область полости носа.
2. Гортань (на комплексе).
3. Щито-подъязычная мембрана.
4. Задняя перстне-черпаловидная мышца.
5. Передний край лёгкого.
6. Париетальная плевро.
7. Надгортанно-черпаловидная складка.
8. Рёберно-диафрагмальный синус.
9. Эластический конус.
10. Желудочек гортани.

# Задания по предмету: МОЧЕПОЛОВАЯ СИСТЕМА

## Задание № 1

Письменный ответ

1. Пути выведения мочи (развитие и их аномалии).
2. Развитие мужских половых желёз, механизм опускания яичек.
3. Анатомические образования мочеполовой диафрагмы.

1. Верхний полюс почки.
2. Доля почки.
3. Предпузырное пространство.
4. Яичко.
5. Семенной бугорок.
6. Губчатая часть мужского мочеиспускательного канала.
7. Маточная труба.
8. Круглая связка матки.
9. Семявыносящий проток.
10. Связка, подвешивающая яичник.

## Задание № 2

Письменный ответ

1. Строение и развитие мочеиспускательного канала (мужского, женского).
2. Методы исследования женских половых органов.
3. Анатомические образования тазовой диафрагмы.

1. Нижний полюс почки.
2. Долька почки и её части.
3. Перечислите слои стенки мочевого пузыря.
4. Поверхности яичка.
5. Семенной канатик.
6. Куперовы железы.
7. Бахромки маточной трубы.
8. Клитор.
9. Губчатая часть мужского мочеиспускательного канала.
10. Жировая оболочка почки.

## Задание № 3

Письменный ответ

1. Строение и развитие мочевого пузыря.
2. Схема путей выведения семени.
3. Перечислите фасции мочеполовой диафрагмы.

1. Медиальный край почки.
2. Почечная лоханка.
3. Мышца, изгоняющая мочу.
4. Край яичка.
5. Мошонка.
6. Основание предстательной железы.
7. Воронка маточной трубы.
8. Преддверие влагалища.
9. Крайняя плоть.
10. Большие чашечки почки.

#### Задание № 4

Письменный ответ

1. Строение, отделы и развитие мочеточника.
  2. Что входит в понятие «пол»?
  3. Схема фасций тазовой диафрагмы.
- 
1. Латеральный край почки.
  2. Большая почечная чашка.
  3. Внутреннее отверстие мочеиспускательного канала.
  4. Концы яичка.
  5. Влагалищная оболочка яичка.
  6. Доли предстательной железы.
  7. Ампула маточной трубы.
  8. Малая половая губа.
  9. Брыжейка яичника.
  10. Головка полового члена.

#### Задание № 5

Письменный ответ

1. Три стадии развития почек.
  2. Определение промежности.
  3. Строение и топография надпочечников.
- 
1. Передняя поверхность почки.
  2. Малая почечная чашка.
  3. Сфинктер мочевого пузыря.
  4. Придаток яичка.
  5. Мужской половой член.
  6. Перешеек предстательной железы.
  7. Перешеек маточной трубы.
  8. Большая половая губа.
  9. Семенной канатик.
  10. Мышца, поднимающая яичко.

#### Задание № 6

Письменный ответ

1. Понятие о цистоидах мочеточника.
  2. Строение и развитие женских половых желёз.
  3. Строение, функции надпочечников.
- 
1. Задняя поверхность почки.
  2. Мочеточник, его отделы.
  3. Мочепузырный треугольник.
  4. Головка придатка яичка.
  5. Пещеристое тело полового члена.
  6. Правая (левая) доли предстательной железы.
  7. Брюшное отверстие маточной трубы.
  8. Задний свод влагалища.
  9. Фасции почки.
  10. Влагалищная часть шейки матки.

# Задания по предмету: ЦНС

## Задание № 1

1. Боковой канатик спинного мозга.
2. Треугольник подъязычного нерва (ромбовидная ямка).
3. Нижние холмики крыши среднего мозга.
4. Ворога.
5. Верхняя височная извилина.
6. Борозда мозолистого тела.
7. Обонятельный тракт.
8. Коллатеральное возвышение бокового желудочка.
9. Водопровод среднего мозга.
10. Верхняя височная борозда.

### Письменный ответ

1. Развитие спинного мозга в фило- и онтогенезе.
2. Цереброспинальная жидкость и пути её оттока из желудочков мозга.
3. Кортико-спинномозговой путь (пирамидальный).

## Задание № 2

1. Задняя срединная борозда спинного мозга.
2. Перекрест пирамид.
3. Вестибулярное поле ромбовидной ямки.
4. Полость среднего мозга.
5. Постцентральная извилина.
6. Прямая извилина.
7. Задний рог бокового желудочка.
8. Намёт мозжечка.
9. Древо жизни.
10. Задняя ножка внутренней капсулы.

### Письменный ответ

1. Учение о динамической локализации функции в коре большого мозга в свете материалистического учения И.П. Павлова.
2. Передний спинно-мозжечковый путь.
3. Схема рефлекторной дуги.

## Задание № 3

1. Концевая нить спинного мозга.
2. IV желудочек.
3. Задняя спайка мозга.
4. Латеральная борозда.
5. Глазничные борозды.
6. Предклинье.
7. Клюв мозолистого тела.
8. Наружная капсула.
9. Сосцевидное тело.
10. Ручка нижнего холмика.

### Письменный ответ

1. Межоболочечные пространства спинного мозга и их содержимое.
2. Путь болевых и температурных импульсов.
3. Ядра мозжечка.

#### Задание № 4

1. Лицевой бугорок ромбовидной ямки.
2. Вентральная часть среднего мозга.
3. Зрительный перекрест.
4. Внутритеменная борозда.
5. Нижняя лобная извилина.
6. Латеральная затылочно-височная извилина.
7. Передний рог бокового желудочка.
8. Серп большого мозга.
9. Ножка мозга.
10. Четвертый желудочек.

#### Письменный ответ

1. Схема простой рефлекторной дуги.
2. Подпаутинное пространство головного мозга — цистерны.
3. Красноядерно-спинномозговой путь.

#### Задание № 5

1. Нижняя мозжечковая ножка.
2. Верхний мозговой парус.
3. Ручка верхнего холмика.
4. Межжелудочковые отверстия.
5. Нижняя височная извилина.
6. Переднее продырявленное вещество.
7. Тело хвостатого ядра.
8. Прямой синус.
9. Парагипокомпальная извилина.
10. Предцентральная борозда.

#### Письменный ответ

1. Топография ядер в сером веществе спинного мозга.
2. Путь сознательных проприоцептивных и тактильных импульсов (тонкий клиновидный пучки).
3. Ассоциативные волокна большого мозга.

#### Задание № 6

1. Центральный канал спинного мозга.
2. Латеральный карман IV желудочка.
3. Заднее продырявленное вещество.
4. Верхняя лобная борозда.
5. Предцентральная извилина.
6. Крючок.
7. Передняя ножка внутренней капсулы.
8. Серп мозжечка.
9. Красное ядро.
10. Перекрест пирамид.

#### Письменный ответ

1. Оболочки головного мозга.
2. Путь сознательных проприоцептивных и тактильных импульсов (тонкий и клиновидный пучки).
3. Что такое «сегмент спинного мозга»?

**Задания по предмету:**  
**ЧМН и Органы чувств**  
(лечебное дело)

**Задание № 1**

1. Орган обоняния: строение слизистой полости носа, иннервация.
2. Глазной нерв. Его функция, ветви, зона иннервации. Ресничный ганглий, его положение, корешки, ветви.
3. Клиновидная кость, ее части, отверстия, их назначение.

- 1) ресничное тело
- 2) верхний свод конъюнктивы
- 3) сосочки окруженные валом
- 4) обонятельный треугольник
- 5) противокозелок
- 6) задняя стенка барабанной полости
- 7) перепончатый лабиринт
- 8) верхнечелюстная ветвь тройничного нерва
- 9) круглое отверстие
- 10) блоковой нерв

**Задание № 2**

1. Характеристика органов чувств в свете Павловского учения об анализаторах.
2. Сетчатая оболочка глаза, ее части. Механизм аккомодации.
3. Полость носа, околоносовые пазухи. Их значение.

- 1) белочная оболочка глазного яблока
- 2) слезные канальцы
- 3) пятно
- 4) конические сосочки
- 5) обонятельные нити
- 6) завиток
- 7) костный лабиринт
- 8) мешочек
- 9) лицевой нерв
- 10) подглазничное отверстие



### Задание № 3

1. Орган слуха и равновесия: общий план строения и функциональные особенности.
2. III, IV, VI пары черепных нервов, области их иннервации. Пути зрачкового рефлекса.
3. Кости Лицевого черепа. Глазница.

- 1) роговица
- 2) слезный ручей
- 3) грибовидные сосочки
- 4) обонятельная луковица
- 5) противозавиток
- 6) наковальня
- 7) латеральная стенка барабанной полости
- 8) тройничный нерв
- 9) шиловосцевидное отверстие
- 10) улитка

### Задание № 4

1. Орган зрения: общий план строения, глазное яблоко и его вспомогательный аппарат.
2. Обонятельный путь.
3. XI, XII пары черепно-мозговых нервов (ядра, места выхода из мозга и черепа, ветви, области иннервации).

- 1) венозный канал склеры
- 2) бровь
- 3) слезная железа
- 4) листовидные сосочки
- 5) обонятельный тракт
- 6) козелок
- 7) медиальная стенка барабанной полости
- 8) маточка
- 9) глазничная ветвь тройничного нерва
- 10) подглазничный канал

## **Задания по предмету: Сердце, сосуды, нервы головы и шеи.**

### **Задание № 1**

1. Язык: развитие, строение, функция, его кровоснабжение, иннервация, регионарные лимфатические узлы.
2. Подключичная артерия: топография, ветви, области, кровоснабжаемые ими.
3. Шейный отдел симпатического ствола.

### **Задание № 2**

1. Внутренняя сонная артерия, ее топография, ветви.
2. Шейный отдел симпатического ствола: топография, узлы, ветви, области иннервации.
3. Жевательные мышцы. Их развитие, строение, топография, фасции, функции, кровоснабжение, иннервация.

### **Задание № 3**

1. Глотка, её строение, кровоснабжение, иннервация, регионарные лимфатические узлы, лимфоидное кольцо глотки.
2. Кровоснабжение и иннервация сердца.
3. Наружная сонная артерия, ее топография, ветви.

### **Задание № 4**

1. Мышцы гортани, их классификация, функции, иннервация, кровоснабжение гортани.
2. Позвоночная артерия, топография, ветви.
3. Топография сердца.

### **Задание № 5**

1. Ротовая полость: губы, преддверие рта, твёрдое и мягкое нёбо, их строение, кровоснабжение, иннервация.
2. Подключичная артерия, её топография, ветви и области, кровоснабжаемые ими.
3. Наружная и передняя яремные вены, их формирование, притоки.

## **Задания по предмету:**

### **Сосуды и нервы грудной, брюшной и тазовой полостей.**

#### **Задание № 1**

1. Движение рёбер, мышцы, производящие эти движения, их кровоснабжение и иннервация.
2. Анатомия и топография корней правого и левого лёгких. Кровоснабжение, иннервация, регионарные лимфатические узлы лёгких.
3. Нижняя полая вена, топография, притоки.
4. Поясничное сплетение: строение, топография, нервы и области иннервации.

#### **Задание № 2**

1. Трахея, бронхи, строение, топография, кровоснабжение и иннервация.
2. Двенадцатипёрстная кишка: её части, строение, топография, отношение к брюшине, кровоснабжение, иннервация.
3. Мочеточники, мочевой пузырь. Их строение, топография, рентгеновское изображение, кровоснабжение, иннервация. Мочеиспускательный канал, его половые особенности.
4. Лимфатические сосуды и узлы грудной полости.

#### **Задание № 3**

1. Грудной лимфатический проток, топография.
2. Почки: развитие, строение, кровоснабжение, иннервация, регионарные лимфатические узлы. Аномалии.
3. Анатомия ягодичной области (топография мышц, их функции, кровоснабжение и иннервация).
4. Симпатические сплетения брюшной полости и таза (чревные, верхние и нижние брыжеечные, верхние и нижние подчревные сплетения).

#### Задание № 12

1. Прямая кишка: топография, отношение к брюшине, строение стенки, кровоснабжение, иннервация, регионарные лимфатические узлы.
2. Анастомозы артерий и анастомозы вен. Пути окольного (коллатерального) кровотока (примеры).
3. Лимфатическое русло лёгких и лимфатические узлы грудной полости.
4. Спинномозговой нерв и его ветви. Формирование сплетений спинномозговых нервов. Задние ветви спинномозговых нервов и области их распределения.

#### Задание № 13

1. Тонкая кишка: её отделы, их топография, отношение к брюшине, строение стенки, кровоснабжение, иннервация, регионарные лимфатические узлы.
2. Яичники, их топография, строение, отношение к брюшине, кровоснабжение, иннервация. Внутрисекреторная часть яичника.
3. Принципы строения лимфатической системы (капилляры, сосуды, стволы и протоки), пути оттока лимфы в венозное русло.
4. Межрёберные нервы, их ветви и области иннервации.

#### Задание № 14

1. Желчный пузырь. Выводные протоки желчного пузыря и печени, кровоснабжение и иннервация желчного пузыря.
2. Матка: развитие, части. Топография, связки, отношение к брюшине, кровоснабжение, иннервация, регионарные лимфатические узлы.
3. Грудной лимфатический проток, его образование, строение, топография, место впадения в венозное русло.
4. Вегетативная часть нервной системы, её деление и характеристика отделов.

**Задания по предмету:  
Сосуды и нервы конечностей.**

**Задание №1**

1. Кости таза и их соединения. Таз в целом. Возрастные и половые его особенности: размеры женского таза.
2. Мышцы и фасции плеча: их строение, топография, функции, кровоснабжение, иннервация.
3. Бедренная артерия: её топография, ветви и области, кровоснабжаемые ими. Кровоснабжение тазобедренного сустава.

**Задание № 2**

1. Развитие и строение нижней конечности. Особенности анатомии скелета, суставов и мышц нижней конечности как органа опоры и локомоции.
2. Мышцы и фасции плеча: их строение, топография, функции, кровоснабжение и иннервация.
3. Подколенная артерия, её ветви. Кровоснабжение коленного сустава.

**Задание № 3**

1. Коленный сустав: строение, форма, движения; мышцы, действующие на коленный сустав, их кровоснабжение и иннервация, рентгеновское изображение сустава.
2. Мышцы кисти, их функция, кровоснабжение и иннервация. Костно-фиброзные каналы и синовиальные влагалища кисти.
3. Лимфатические сосуды и регионарные лимфатические узлы верхней конечности.

**Задание № 4**

1. Локтевой сустав, особенности его строения. Мышцы, действующие на локтевой сустав, их иннервация и кровоснабжение, рентгеновское изображение сустава.
2. Медиальные и задние мышцы и фасции бедра, их топография, функция, кровоснабжение, иннервация.
3. Ветви надключичной части плечевого сплетения, области иннервации.

**Задание № 5**

1. Голеностопный сустав: строение, форма, движения; мышцы, действующие на голеностопный сустав, их кровоснабжение и иннервация. Рентгеновское изображение сустава.
2. Мышцы и фасции плечевого пояса: их строение, топография, функции, кровоснабжение, иннервация.
3. Ветви подключичной части плечевого сплетения. Иннервация кожи верхней конечности.

**Задание № 6**

1. Голеностопный сустав: строение, форма, движения; мышцы, действующие на голеностопный сустав, их кровоснабжение и иннервация. Рентгеновское изображение сустава.
2. Мышцы и фасции предплечья, их строение, топография, функция, кровоснабжение, иннервация.
3. Артерии кисти. Артериальные ладонные дуги и их ветви.

#### Задание № 7

1. Плечевой сустав: строение, форма, биомеханика, мышцы, действующие на этот сустав, их кровоснабжение и иннервация, рентгеновское изображение плечевого сустава.
2. Передние мышцы и фасции бедра: их топография, функции, кровоснабжение и иннервация. Мышечная и сосудистая лакуны. «Приводящий» канал.
3. Артерии предплечья: топография, ветви, области, кровоснабжаемые ими. Кровоснабжение локтевого сустава.

#### Задание № 8

1. Плечевой сустав: строение, форма, биомеханика, мышцы, действующие на этот сустав, их кровоснабжение и иннервация, рентгеновское изображение плечевого сустава.
2. Бедренный канал, его стенки, кольца (глубокое и подкожное). Практическое значение. Подкожная щель («овальная» ямка).
3. Седлищный нерв, его ветви. Иннервация кожи нижней конечности.

#### Задание № 9

1. Кости и соединения плечевого пояса. Мышцы, приводящие в движение лопатку и ключицу, их кровоснабжение и иннервация.
2. Медиальные и задние мышцы и фасции бедра, их топография, функция, кровоснабжение, иннервация.
3. Поверхностные и глубокие вены верхней конечности и их топография.

#### Задание № 10

1. Кости таза и их соединения. Таз в целом. Возрастные и половые его особенности. Размеры женского таза.
2. Мышцы и фасции предплечья, их строение, топография, функция, кровоснабжение, иннервация.
3. Поясничное сплетение: строение, топография, нервы и области иннервации.

#### Задание № 11

1. Развитие и строение скелета верхней конечности. Особенности строения верхней конечности как орудия труда. Рентгеноанатомия костей верхней конечности.
2. Мышцы и фасции голени и стопы. Их топография, функции, кровоснабжение и иннервация.
3. Плечеголовые вены, их образование. Пути оттока венозной крови от головы, шеи, верхней конечности.

#### Задание № 12

1. Тазобедренный сустав: строение, форма, движения: мышцы, производящие эти движения, их кровоснабжение и иннервация. Его рентгеновское изображение.
2. Подмышечная ямка: её стенки, отверстия, их назначение. Канал лучевого нерва.
3. Артерии голени: топография, ветви и области, кровоснабжаемые ими. Кровоснабжение голеностопного сустава.

**Кыргызско-Российский Славянский университет**

**медицинский факультет**

**Фонд оценочных средств**  
(Рубежный контроль)

**ТЕСТЫ**  
по анатомии человека  
(лечебное дело, педиатрия, стоматология)

**Бишкек 2017**

## Тест № 1

### Вопрос 1

**Виллизия нерв – это:**

- 1) тройничный
- 2) блуждающий
- 3) языко-глоточный
- 4) добавочный
- 5) отводящий

### Вопрос 2

**Создателем эволюционной эмбриологии является:**

- 1) Ч. Дарвин
- 2) Б. Евстахий
- 3) А. О. Ковалевский
- 4) А. Круг
- 5) В. Н. Шевкуненко

### Вопрос 3

**Аранциева связка это:**

- 1) широкая связка матки
- 2) лёгочная связка
- 3) круглая связка печени
- 4) круглая связка матки
- 5) венозная связка

### Вопрос 4

**Трубчатые кости делятся:**

- 1) длинные и короткие
- 2) плоские и гладкие
- 3) губчатые компактные
- 4) смешанные и одинаковые
- 5) сесамовидные и короткие

### Вопрос 5

**Рукоятка грудины имеет:**

- 1) яремную вырезку
- 2) вырезку мечевидного отростка
- 3) подключичную вырезку
- 4) лопаточную вырезку
- 5) сосцевидную вырезку

### Вопрос 6

**Большеберцовая кость имеет:**

- 1) вертел
- 2) головку
- 3) мыщелок
- 4) шейку
- 5) впадину

### Вопрос 7

**VII шейный позвонок называется:**

- 1) выступающий
- 2) дугообразный
- 3) колеблющийся
- 4) сонный
- 5) осевой

### Вопрос 8

**На проксимальном конце плечевой кости находится:**

- 1) мыщелок
- 2) головка
- 3) борозда локтевого нерва
- 4) латеральный надмыщелок
- 5) медиальный надмыщелок

### Вопрос 9

**Симфиз это:**

- 1) полусустав
- 2) диартроз
- 3) синартроз
- 4) синхондроз
- 5) синдесмоз

### Вопрос 10

**Запирательное отверстие закрыто:**

- 1) запирательной мембраной
- 2) запирательной наружной мышцей
- 3) запирательной внутренней мышцей
- 4) запирательным каналом
- 5) запирательным нервом

### Вопрос 11

**Дельтовидная связка относится к:**

- 1) плечевому суставу
- 2) голеностопному суставу
- 3) коленному суставу
- 4) тазобедренному суставу
- 5) локтевому суставу

### Вопрос 12

**Основная функция связки головки бедренной кости:**

- 1) тормозит сгибание в тазобедренном суставе
- 2) удерживает головку бедренной кости в вертлужной впадине
- 3) тормозит разгибание в тазобедренном суставе
- 4) тормозит и ограничивает вращение наружи и кнутри
- 5) способствует вращению кнаружи и кнутри

### Вопрос 13

**Движению нижней челюсти вперёд в височно-нижнечелюстном суставе тормозят связки:**

- 1) боковая
- 2) шило-нижнечелюстная
- 3) клиновидно-нижнечелюстная
- 4) диско-височные
- 5) диско-нижнечелюстные

### Вопрос 14

**К костям мозгового черепа относятся:**

- 1) верхняя челюсть
- 2) скуловая кость
- 3) слёзная кость
- 4) лобная кость
- 5) сошник

### Вопрос 15

**Турецкое седло находится на:**

- 1) височной кости
- 2) затылочной кости
- 3) теменной кости
- 4) нёбной кости
- 5) клиновидной кости



### Вопрос 16

**На затылочной кости выделяют:**

- 1) основную часть (базиллярную)
- 2) тело
- 3) крыло
- 4) турецкое седло
- 5) сосцевидный отросток

### Вопрос 17

**На задней поверхности пирамиды височной кости имеется:**

- 1) дугообразное возвышение
- 2) крыша барабанной полости
- 3) внутреннее слуховое отверстие
- 4) сонный канал
- 5) верхушка пирамиды височной кости

### Вопрос 18

**Выходным отверстием канальца барабанной струны является:**

- 1) стенка канала сонной артерии
- 2) дно яремной ямки
- 3) стенка канала лицевого нерва
- 4) шило-сосцевидное отверстие
- 5) каменисто-барабанная щель

### Вопрос 19

**Отростки верхней челюсти:**

- 1) венечный
- 2) сосцевидный
- 3) шиловидный
- 4) альвеолярный
- 5) крыловидный

### Вопрос 20

**В образовании крыловидно-небной ямки участвует:**

- 1) затылочная кость
- 2) небная кость
- 3) скуловая кость
- 4) височная кость
- 5) решетчатая кость

### Вопрос 21

**Малая скуловая мышца начинается от:**

- 1) от передней поверхности скуловой кости
- 2) скуловой дуги
- 3) бугра верхней челюсти
- 4) альвеолярных возвышений верхней челюсти
- 5) лобной кости

### Вопрос 22

**Подбородочно-подъязычная мышца прикрепляется к:**

- 1) нижней продольной мышце
- 2) подъязычной кости
- 3) нижней челюсти
- 4) шилоподъязычной мышце
- 5) сосцевидному отростку

### Вопрос 23

**К поверхностной группе мышц спины относятся:**

- 1) внутренние межрёберные
- 2) наружные межрёберные
- 3) выпрямитель спины
- 4) трапециевидная
- 5) грушевидная

### Вопрос 24

**К внутренним мышцам таза относится:**

- 1) мышца, натягивающая широкую фасцию бедра
- 2) малая ягодичная мышца
- 3) квадратная мышца бедра
- 4) грушевидная мышца
- 5) пояснично-подвздошная мышца

### Вопрос 25

**Приводящий канал бедра проходит между:**

- 1) длинной и большой приводящими мышцами
- 2) длинной приводящей мышцей и портняжной
- 3) широкой медиальной и большой приводящей мышцами
- 4) прямой и портняжной мышцами
- 5) гребенчатой и прямой мышцами

### Вопрос 26

**Последним прорезываются:**

- 1) резцы
- 2) клыки
- 3) малые коренные
- 4) большие коренные
- 5) зубы мудрости

### Вопрос 27

**Фасция, покрывающая мышцы глотки продолжается от фасции:**

- 1) жевательной мышцы
- 2) височной мышцы
- 3) щёчной мышцы
- 4) крыловидной латеральной мышцы
- 5) крыловидной медиальной мышцы

### Вопрос 28

**Желудок покрыт брюшиной:**

- 1) экстраперитонеально
- 2) интраперитонеально
- 3) мезоперитонеально
- 4) забрюшинно
- 5) отношение к брюшине не выяснено

### Вопрос 29

**Гаустры (выпячивания) имеются на стенке:**

- 1) 12-перстной кишки
- 2) тощей кишки
- 3) подвздошной кишки
- 4) толстой кишки
- 5) прямой кишки

### Вопрос 30

**Головка поджелудочной железы находится на уровне I - III позвонков:**

- 1) шейного отдела
- 2) грудного отдела
- 3) поясничного отдела
- 4) крестцового отдела
- 5) копчикового отдела

### Вопрос 31

**Сосочки языка не определяющие вкус:**

- 1) грибовидные
- 2) окруженные валом
- 3) нитевидные
- 4) конические
- 5) листовидные

### Вопрос 32

**Мышца мягкого неба:**

- 1) подбородочно-язычная мышца
- 2) мышца, поднимающая небную занавеску
- 3) шило-язычная мышца
- 4) трубно-глоточная мышца
- 5) подбородочно-язычная мышца

### Вопрос 33

**Анатомическое понятие нос включает:**

- 1) хрящи носа
- 2) костно хрящевой остов
- 3) наружный нос и полость носа
- 4) спинка носа
- 5) крылья носа

### Вопрос 34

**Задняя перстне-черпаловидная мышца начинается от:**

- 1) внутренней поверхности щитовидного хряща
- 2) задней поверхности пластинки перстневидного хряща
- 3) нижнего края щитовидного хряща
- 4) верхушки щитовидного хряща
- 5) дуги перстневидного хряща

### Вопрос 35

**Верхняя стенка полости носа образована:**

- 1) продырявленной пластинкой решетчатой кости
- 2) верхней носовой раковиной
- 3) нижней носовой раковиной
- 4) средней носовой раковиной
- 5) нёбной костью

### Вопрос 36

**К суставам гортани относят:**

- 1) перстне-черпаловидный сустав
- 2) височно-нижнечелюстной
- 3) щитоподъязычный сустав
- 4) надгортанно-черпаловидный сустав
- 5) черпало-рожковидный сустав

### Вопрос 37

**У париетальной плевры выделяются следующие части:**

- 1) грудинная
- 2) диафрагмальная
- 3) сердечная
- 4) шейная
- 5) перикардиальная

### Вопрос 38

**Мочеточник имеет отделы:**

- 1) передний
- 2) главный
- 3) узкий
- 4) брюшной
- 5) широкий

### Вопрос 39

**Какая оболочка мочевого пузыря имеет железы:**

- 1) слизистая
- 2) мышечная
- 3) подслизистая
- 4) серозная
- 5) адвентициальная

### Вопрос 40

**Уровень расположения верхней границы правой почки:**

- 1) тело IX грудного позвонка
- 2) нижний край XI грудного позвонка
- 3) середина III поясничного позвонка
- 4) тело V поясничного позвонка
- 5) верхний край XI грудного позвонка

### Вопрос 41

**Кровеносные сосуды, участвующие в образовании «чудесной» сети почки:**

- 1) междольковые артерии и вены
- 2) дуговые артерии и вены
- 3) приносящая и выносящая клубочковые артериолы
- 4) междольковые артерии и вены
- 5) звездчатые вены

### Вопрос 42

**Задняя поверхность мочевого пузыря у женщин прилежит к:**

- 1) прямой кишке
- 2) матке
- 3) мочеточнику
- 4) петлям тонкой кишки
- 5) сигмовидной ободочной кишке

### Вопрос 43

**Кожа мошонки характеризуется отсутствием:**

- 1) мясистой оболочки
- 2) подкожной жировой клетчатки
- 3) эластических волокон
- 4) подкожной фасцией
- 5) гладкой мышечной ткани

### Вопрос 44

**Мышечная оболочка маточной трубы состоит из 2-х слоёв:**

- 1) круговой и продольный
- 2) круговой и поперечный
- 3) круговой и косой
- 4) косой и продольный
- 5) оба продольные

### Вопрос 45

**Края, имеющиеся у яичника:**

- 1) верхний
- 2) трубный
- 3) нижний
- 4) брыжеечный
- 5) маточный

#### Вопрос 46

**Доли, выделяемые**

**у предстательной железы:**

- 1) верхняя доля
- 2) левая доля
- 3) задняя доля
- 4) нижняя доля
- 5) добавочная доля

#### Вопрос 47

**Сосудистое сплетение в женском**

**мочепускательном канале находится в оболочках:**

- 1) слизистой
- 2) подсерозной
- 3) мышечной и серозной
- 4) подслизистой
- 5) серозной

#### Вопрос 48

**Перегородочная створка имеется в:**

- 1) левом предсердно-желудочковом отверстии
- 2) правом предсердно-желудочковом отверстии
- 3) отверстию лёгочного ствола
- 4) отверстию аорты
- 5) отверстию коронарного синуса

#### Вопрос 49

**Предсердно-желудочковый узел (Ашофа - Тавара) расположен в:**

- 1) стенке правого желудка
- 2) стенке межжелудочковой перегородки
- 3) стенке межпредсердной перегородки
- 4) стенке правого предсердия
- 5) стенке правого желудочка

#### Вопрос 50

**Перикард – это:**

- 1) мышечное образование
- 2) фиброзное образование
- 3) хрящевое образование
- 4) костное образование
- 5) костно-фиброзное образование

#### Вопрос 51

**Венечная борозда сердца отделяет:**

- 1) правый желудочек от левого
- 2) правое предсердие от левого
- 3) грудино-рёберную поверхность от лёгочной
- 4) предсердия от желудочков
- 5) аорту от левого желудочка

#### Вопрос 52

**Венозный угол образован:**

- 1) внутренней яремной и подключичной венами
- 2) наружной яремной и подключичной венами
- 3) передней яремной и подключичной венами
- 4) внутренней грудной и верхней полой венами
- 5) непарной и полунепарной венами

#### Вопрос 53

**Конечной ветвью лицевой артерии является:**

- 1) угловая
- 2) краевая
- 3) щёчная
- 4) губная
- 5) носовая

#### Вопрос 54

**Плечеголовной ствол отходит от:**

- 1) дуги аорты
- 2) нисходящей части аорты
- 3) восходящей части аорты
- 4) луковицы аорты
- 5) левого желудочка

#### Вопрос 55

**Через поперечное отверстие шейных позвонков проходит:**

- 1) позвоночная артерия
- 2) внутренняя грудная артерия
- 3) лицевая артерия
- 4) надлопаточная артерия
- 5) щито-шейный ствол

#### Вопрос 56

**Через приводящий канал проходит:**

- 1) бедренная артерия
- 2) плечевая артерия
- 3) подколенная артерия
- 4) передняя большеберцовая артерия
- 5) задняя большеберцовая артерия

#### Вопрос 57

**К притокам воротной вены относятся:**

- 1) нижние диафрагмальные вены
- 2) надпочечниковая вена
- 3) печеночная вена
- 4) почечная вена
- 5) верхняя брыжеечная вена

#### Вопрос 58

**Сосуд, начинающий малый (лёгочный) круг кровообращения:**

- 1) аорта
- 2) правая коронарная артерия
- 3) лёгочный ствол
- 4) левая коронарная артерия
- 5) венечный синус

#### Вопрос 59

**Артерия, идущая по борозде лучевого нерва на плече:**

- 1) лучевая артерия
- 2) плечевая артерия
- 3) локтевая артерия
- 4) глубокая артерия плеча
- 5) подкрыльцовая артерия

#### Вопрос 60

**Висцеральные ветви грудной части аорты**

- 1) бронхиальные ветви
- 2) верхняя диафрагмальная артерия
- 3) задняя межреберная артерия
- 4) передняя межреберная артерия
- 5) внутренняя грудная артерия

### Вопрос 61

**Артерии желудка, отходящие от селезеночной артерии:**

- 1) правая желудочная артерия
- 2) левая желудочно-сальниковая артерия
- 3) правая желудочно-сальниковая артерия
- 4) левая желудочная артерия
- 5) общая печеночная артерия

### Вопрос 62

**Латеральная подкожная вена руки (v. cephalice) впадает в:**

- 1) плечевую вену
- 2) подключичную вену
- 3) подкрыльцовую вену
- 4) плечеголовную вену
- 5) верхнюю полую вену

### Вопрос 63

**Малая подкожная вена ноги (v. saphena parva) вливается в:**

- 1) бедренную вену
- 2) подколенную вену
- 3) малоберцовую вену
- 4) заднюю большеберцовую вену
- 5) переднюю большеберцовую вену

### Вопрос 64

**Из слияния каких вен образуется верхняя полая вена:**

- 1) межреберных вен
- 2) правой и левой подключичных вен
- 3) правой и левой внутренних яремных вен
- 4) правой и левой внутренних яремных и подключичных вен
- 5) правой и левой плечеголовных вен

### Вопрос 65

**Какая артерия проходит через четырехстороннее отверстие задней стенки подмышечной полости:**

- 1) передняя артерия, огибающая плечевую кость
- 2) задняя артерия, огибающая плечевую кость
- 3) артерия, огибающая лопатку
- 4) латеральная грудная артерия
- 5) глубокая артерия плеча

### Вопрос 66

**Нервная система развивается из:**

- 1) эктодермы
- 2) мезодермы
- 3) энтодермы
- 4) мезенхимы
- 5) дермы

### Вопрос 67

**К корешкам спинного мозга относятся:**

- 1) медиальные и латеральные
- 2) верхние и нижние
- 3) передние и задние
- 4) короткие и длинные
- 5) большие и малые

### Вопрос 68

**Синусы твердой мозговой оболочки образованы:**

- 1) листками твердой мозговой оболочки
- 2) твердой и паутинной оболочками
- 3) паутинной и сосудистыми оболочками
- 4) венозными сплетениями мозга
- 5) желудочками мозга

### Вопрос 69

**Красное ядро находится в:**

- 1) спинном мозге
- 2) продолговатом мозге
- 3) мосту
- 4) среднем мозге
- 5) промежуточном мозге

### Вопрос 70

**В постцентральной извилине находится центр:**

- 1) обонятельный
- 2) моторный центр речи
- 3) вкусовой
- 4) общей чувствительности
- 5) двигательный

### Вопрос 71

**Части головного мозга, участвующие в образовании стенок третьего желудочка:**

- 1) гипоталамус
- 2) головка хвостатого ядра
- 3) прозрачная перегородка
- 4) мозолистое тело
- 5) поводок

### Вопрос 72

**Ядра мозжечка:**

- 1) пробковидное ядро
- 2) ядра ретикулярной формации
- 3) хвостатое ядро
- 4) заднее ядро трапециевидного тела
- 5) ядро оливы

### Вопрос 73

**Анатомические образования, в которых проходят комиссуральные проводящие пути:**

- 1) мозолистое тело
- 2) ножка мозга
- 3) внутренняя капсула
- 4) спайка таламуса
- 5) крючок

### Вопрос 74

**Ядро одиночного пути относится к:**

- 1) III паре черепных нервов
- 2) IV паре черепных нервов
- 3) V паре черепных нервов
- 4) VI паре черепных нервов
- 5) VII паре черепных нервов

### Вопрос 75

**К периферическому отделу обонятельного мозга относится:**

- 1) переднее продырявленное вещество
- 2) заднее продырявленное вещество
- 3) серый бугор
- 4) воронка
- 5) крючок

### Вопрос 76

**Смешанной ветвью шейного сплетения является:**

- 1) малый затылочный нерв
- 2) большой затылочный нерв
- 3) диафрагмальный нерв
- 4) поперечный нерв
- 5) большой ушной нерв

### Вопрос 77

**Кожу латеральной поверхности предплечья иннервирует нерв:**

- 1) срединный
- 2) локтевой
- 3) мышечно-кожный
- 4) лучевой
- 5) подмышечный

### Вопрос 78

**От крыло- небного узла отходят:**

- 1) небо- носовые ветви
- 2) крылонебные ветви
- 3) скуловые ветви
- 4) большой каменистый нерв
- 5) глубокий каменистый нерв

### Вопрос 79

**Отводящий нерв относится к:**

- 1) двигательным
- 2) чувствительным
- 3) смешанным
- 4) парасимпатическим
- 5) симпатическим

### Вопрос 80

**От блуждающего нерва отходят:**

- 1) возвратный гортанный нерв
- 2) барабанный нерв
- 3) нерв барабанной струны
- 4) скуловой нерв
- 5) подъязычный нерв

### Вопрос 81

**Кожу медиальной поверхности бедра над коленным суставом иннервирует:**

- 1) бедренный нерв
- 2) запирательный нерв
- 3) седалищный нерв
- 4) большеберцовый нерв
- 5) общий малоберцовый нерв

### Вопрос 82

**Через мезенцефалическое ядро тройничного нерва проходят пути:**

- 1) двигательные
- 2) чувствительные
- 3) глубокой чувствительности
- 4) симпатические
- 5) парасимпатические

### Вопрос 83

**Ветви, которые подходят к симпатическому стволу:**

- 1) белые соединительные нервы
- 2) серые соединительные нервы
- 3) межузловые ветви
- 4) малый внутренностенный нерв
- 5) большой внутренностенный нерв

### Вопрос 84

**Нервы, проходящие через подгрушевидное отверстие:**

- 1) запирательный нерв
- 2) бедренный нерв
- 3) седалищный нерв
- 4) верхний ягодичный нерв
- 5) бедренно-половой нерв

### Вопрос 85

**На ладонной поверхности кисти локтевой нерв иннервирует кожу:**

- 1) полтора пальца
- 2) двух пальцев
- 3) трех пальцев
- 4) одного пальца
- 5) трех с половиной пальцев

### Вопрос 86

**Лимфатический кишечный ствол образуется из сосудов, идущих от лимфатических узлов:**

- 1) чревные, верхние и нижние брыжеечные, печеночные
- 2) чревные, печеночные, паравезикальные
- 3) чревные, желудочные, аортальные
- 4) чревные, аортальные, сигмовидные
- 5) чревные, паховые, подзвздошные

### Вопрос 87

**Отток лимфы от верхней губы происходит в лимфатические узлы:**

- 1) язычные
- 2) глоточные
- 3) шейные
- 4) подчелюстные и подбородочные
- 5) нёбные

### Вопрос 88

**Отток лимфы от большой кривизны желудка происходит в лимфатические узлы:**

- 1) левые желудочные
- 2) правые желудочно-сальниковые
- 3) брыжеечные
- 4) поясничные
- 5) пилорические

### Вопрос 89

**От гипофиза лимфа оттекает в следующие лимфатические узлы:**

- 1) лицевые
- 2) глубокие шейные
- 3) поверхностные шейные
- 4) позадиглоточные
- 5) отсутствуют

Вопрос 90

**Эндокринная часть поджелудочной железы (островки Лангерганса) вырабатывают:**

- 1) инсулин
- 2) тироксин
- 3) трийодтиронин
- 4) тимозин
- 5) минералкортикоиды

Вопрос 91

**Нейросекреторные клетки гипоталамуса вырабатывают гормон:**

- 1) окситоцин
- 2) тироксин
- 3) андрогены
- 4) эстрогены
- 5) тимозин

Вопрос 92

**К непарным миндалинам относятся:**

- 1) нёбная
- 2) трубная
- 3) язычная
- 4) гортанная
- 5) аппендикс

Вопрос 93

**Эндокринные железы мезодермального происхождения:**

- 1) надпочечник
- 2) эндокринная часть поджелудочной железы
- 3) гипофиз
- 4) половые железы (яичко, яичник)
- 5) эпифиз

Вопрос 94

**Место расположения селезенки:**

- 1) правое подреберье
- 2) левое подреберье
- 3) забрюшинное пространство
- 4) за желудком
- 5) за поджелудочной железой

Вопрос 95

**Характерным признаком мозгового черепа у новорожденных является:**

- 1) борозды
- 2) каналы
- 3) ячейки
- 4) роднички
- 5) синусы

Вопрос 96

**Жевательные мышцы активно растут:**

- 1) в период прорезывания молочных зубов
- 2) в период прорезывания постоянных зубов
- 3) к половому созреванию
- 4) к старости
- 5) во внутриутробном развитии

Вопрос 97

**Нижний край печени не выходит из под рёберной дуги:**

- 1) у новорожденных
- 2) у грудных детей
- 3) после 7-ми лет
- 4) до 2-х лет
- 5) во внутриутробном периоде

Вопрос 98

**Сзади полость рта сообщается с:**

- 1) носоглоткой
- 2) гортаноглоткой
- 3) ротоглоткой
- 4) верхнечелюстной пазухой
- 5) клиновидным синусом

Вопрос 99

**Внутри височно-нижнечелюстного сустава располагаются:**

- 1) синовиальная сумка
- 2) мышцы
- 3) сухожилие
- 4) внутрисуставные связки (диски)
- 5) синовиальные складки

Вопрос 100

**Перидонт зуба располагается между:**

- 1) костной альвеолой и цементом
- 2) десной
- 3) зубами
- 4) корнями зубов
- 5) цементом

## ВОПРОСЫ промежуточный контроль (ЗНАТЬ)

### ОСТЕОСИНДЕСМОЛОГИЯ

- Позвонок (части, отростки).
- 1-й шейный позвонок (дуги, ямка для зуба).
- Грудина (части, угол грудины).
- Ребро (отделы, края, концы, бугорок ребра).
- Крестец (основание, верхушка, ушковидная поверхность).
- 1-ое ребро (отделы, поверхности, края, борозды).
- Ключица (форма, части, концы).
- Лопатка (форма, края, углы, ость, отростки).
- Плечевая кость (головка, шейка, тело, проксимальный и дистальный эпифиз).
- Кости предплечья (локтевая, лучевая кости).
- Кисть (отделы: запястье, кости пясти, фаланги пальцев).
- Кости запястья (перечислить, показать).
- Виды позвонков (шейные, грудные, поясничные).
- Тазовая кость (отделы, вертлужная впадина, запирающее отверстие).
- Бедренная кость (головка, шейка, вертелы, мышелки, шероховатая линия).
- Кости голени (большеберцовая и малоберцовая кости, надколенник).
- Стопа (отделы: кости предплюсны, плюсневые кости, фаланги пальцев).
- Кости мозгового черепа (лобная, теменная, затылочная, височная, решетчатая).
- Височная кость (каналы: сонный, лицевой, мышечно-трубный, барабанной струны, барабанный, сонно-барабанный).
- Височная кость (отделы: каменистый, чешуйчатый, барабанный, крыша барабанной полости).
- Кости лицевого черепа (верхняя челюсть, нижняя челюсть, скуловая, носовая, слезная, небная, подъязычная кости, сошник).
- Верхняя челюсть (поверхности, отростки, гайморова пазуха).
- Нижняя челюсть (тело, отростки, подбородочный выступ, нижнечелюстной канал)
- Соединение тел и дуг позвонков (межпозвоночный диск, фиброзное кольцо, студенистое ядро, желтая связка).
- Межпозвоночные суставы (форма, связки).
- Грудино-ключичный, акромиально-ключичный суставы (форма, связки).
- Грудино-реберный сустав (форма, связки).
- Плечевой сустав (форма, оси движения, связки).
- Локтевой сустав (форма, строение, оси движения, связки).
- Лучезапястный сустав (форма, оси движения, связки).
- Суставы кисти (запястно-пястный, пястно-фаланговый, межфаланговый).
- Крестцово-подвздошный сустав (форма, связки).
- Тазобедренный сустав (форма, оси движения, связки).
- Коленный сустав (форма, оси движения, связки, мениски).
- Соединения костей голени (межкостная перепонка).
- Соединение костей предплечья (проксимальный и дистальный луче-локтевой суставы).
- Суставы стопы (поперечный сустав предплюсны-Шопаров сустав; раздвоенная связка).
- Височно-нижнечелюстной сустав (форма, связки).
- Синхондрозы на основании черепа (затылочно-сфеноидальный и каменисто-затылочный).
- Швы черепа (венечный, сагиттальный, ламбдовидный).

## МИОЛОГИЯ

Жевательные мышцы (топография, функции).

Мимические мышцы (мышцы свода черепа, мышцы окружающие глазную щель).

Мимические мышцы (мышцы окружающие носовые отверстия, мышцы отверстие рта, мышцы ушной раковины).

Поверхностные мышцы шеи, треугольники шеи.

Надподъязычные мышцы, подчелюстной треугольник, треугольник Пирогова.

Подподъязычные мышцы, сонный, лопаточно-ключичный треугольники. Лестничные мышцы.

Мышцы груди (большая и малая грудные мышцы, передняя лестничная мышца).

Диафрагма (части, отверстия).

Мышцы спины (широчайшая, трапециевидная, малая и большая ромбовидные, верхняя и нижняя задние зубчатые мышцы). Поясничный треугольник.

Мышцы живота (прямая, наружная и внутренняя косые, поперечная). Паховая связка, наружное кольцо пахового канала, белая линия живота.

Задняя группа мышц плечевого пояса. Четырехстороннее и трехстороннее отверстия задней стенки подмышечной полости.

Подмышечная полость (топография передней и задней стенки).

Передняя группа мышц плеча. Латеральная и медиальная борозды плеча.

Задняя группа мышц плеча. Канал лучевого нерва.

Мышцы передней группы предплечья. Локтевая ямка. Лучевая, локтевая и средняя борозды предплечья.

Мышцы задней группы предплечья. Удерживатель сгибателей и разгибателей. Канал запястья.

Мышцы кисти (возвышения большого и малого пальцев, средняя группа мышц).

Синовиальные влагалища сухожилий сгибателей и разгибателей пальцев кисти.

Наружная группа мышц таза (большая, малая, средняя ягодичные мышцы; квадратная, наружная запирающая мышцы и напрягатель широкой фасции бедра).

Внутренняя группа мышц таза (большая и малая поясничная мышцы; внутренняя запирающая и грушевидные мышцы). Надгрушевидные и подгрушевидные отверстия.

Задняя группа мышц бедра. Подколенная ямка.

Передняя группа мышц бедра. Мышечная и сосудистая лакуны, бедренный канал, бедренный треугольник, овальная ямка.

Медиальная группа мышц бедра. Приводящий канал.

Задняя группа мышц голени. Голено-подколенный канал.

Передняя группа мышц голени. Удерживатели сухожилий разгибателей сгибателей и малоберцовых мышц.

Мышцы стопы (мышцы тыла стопы, подошвы стопы; медиальная, латеральная и средняя группы).

Подошвенный апоневроз.

## СПЛАНХНОЛОГИЯ

Зубы (части, виды зубов, количество).

Язык (отделы, сосочки, мышцы языка, слепое отверстие).

Слюнные железы, околоушная, подчелюстная, подъязычная (топография, протоки).

Твердое и мягкое небо. Небно-язычная и небно-глоточные дужки. Зев.

Глотка (отделы, свод, трубный валик). Лимфоэпителиальное кольцо глотки.

Глотка. Отверстия открывающиеся в глотку. Мышцы глотки.

Пищевод (топография, отделы, отношение к брюшине).

Желудок (топография, отделы, привратниковый сфинктер, отношение к брюшине).

Тонкая кишка (отделы, брыжеечная часть тонкой кишки).

12-ти перстная кишка (отделы, топография, 12-ти перстно-тощий изгиб, отношение к брюшине).

Толстая кишка (отделы, отличие от тонкой кишки: гаустры, сальниковые отростки, ленты ободочной кишки). Правый и левый изгибы ободочной кишки.



Прямая кишка (отделы, отношение к брюшине).  
Печень (поверхности, доли, борозды, ворота, связки).  
Желчный пузырь (части, печеночный проток, проток желчного пузыря, общий желчный проток).  
Поджелудочная железа (топография, части, протоки).  
Брюшина. Образования брюшины: сальники, сумки, брыжейки, синусы, каналы, связки, углубления, карманы).  
Большой сальник. Сальниковая сумка. Вход в сальниковую сумку.  
Корень брыжейки. Левый и правый брыжеечные синусы.  
Полость носа (отделы, перегородка носа, носовые раковины, носовые ходы). Хоаны.  
Гортань (топография, хрящи гортани). Выступ гортани.  
Гортань (мышцы гортани: суживающие голосовую щель, расширяющие голосовую щель, изменяющие напряжение голосовой связки).  
Полость гортани (отделы, желудочек гортани, голосовая складка, складка преддверия, голосовая щель).  
Трахея (хрящи, перепончатая стенка трахеи, топография, бифуркация трахеи). Правый и левый главные бронхи.  
Легкие (правое и левое, доли, поверхности, основание, верхушка, ворота, корень, косая щель и горизонтальная щель правого легкого).  
Плевра (отделы, полость плевры, реберно-диафрагмальный, реберно-медиастенальный, синусы плевры, купол плевры).  
Средостение (отделы). Органы переднего и заднего средостения.  
Почка (правая и левая, топография, ворота, поверхности, полюса, края). Оболочки почки: фиброзная, жировая, почечная фасция.  
Почка на разрезе (корковое и мозговое вещество, почечная пазуха, почечная пирамида, почечный сосочек, почечные столбы).  
Экскреторное дерево почки (почечные чашечки, почечная лоханка, мочеточник). Виды экскреторного дерева: зрелая, фетальная, эмбриональная).  
Мочевой пузырь (части, мочепузырный треугольник, мочеточниковое отверстие, внутреннее отверстие мочеиспускательного канала)  
Яичко (поверхности, края). Оболочки яичка. Придаток яичка. Мошонка.  
Семявыносящий проток, ампула семявыносящего протока, семенной пузырек, семенной канатик.  
Предстательная железа (правая и левая доли, перешеек, семенной бугорок).  
Половой член (головка, крайняя плоть, пещеристое, губчатое тело полового члена).  
Мужской мочеиспускательный канал (части: предстательная, перепончатая, губчатая).  
Промежность (сухожильный центр, диафрагма таза, седалищно-прямокишечная ямка, мышцы промежности).  
Яичник (края, поверхности, концы, связки).  
Маточная труба (отделы: перешеек, воронка, бахромки маточной трубы).  
Матка (отделы, части шейки матки, топография, связки). Задний свод влагалища.  
Наружные половые органы у женщин: большая и малая половые губы, клитор, преддверие влагалища, наружное отверстие женского мочеиспускательного канала.  
Щитовидная железа (правая и левая доли, перешеек).  
Надпочечник (правый и левый, топография, форма).

## СОСУДИСТАЯ СИСТЕМА

Сердце (основание, верхушка, поверхности, правое и левое предсердие, правый и левый желудочек, топография). Перикард.  
Сердце (полости сердца, перегородки сердца: межжелудочковая и межпредсердная, овальная ямка).  
Полость предсердий (отверстие верхней и нижней полой вены и венозного синуса). Левое и правое ушки, гребенчатые мышцы.

Полость желудочков (левое и правое предсердно-желудочковые отверстия, трехстворчатый и двухстворчатый клапаны, клапаны аорты и легочного ствола. Мясистые трабекулы, сосочковые мышцы.

Легочный ствол, ветви. Луковица аорты, венечная борозда, венечный синус сердца. Передняя межжелудочковая борозда, левая венечная артерия, правая венечная артерия.

Дуга аорты, ветви: плечеголовной ствол, левая общая сонная артерия, левая подключичная артерия.

Наружная сонная артерия, ветви (передние, средние, задние).

Верхнечелюстная артерия.

(отделы, ветви: нижняя альвеолярная, средняя менингеальная).

Внутренняя сонная артерия.

(отделы, ветви: глазная артерия, передняя, средняя мозговая).

Подключичная артерия (отделы, ветви: позвоночная, базилярная, задняя мозговая).

Артериальный (Веллизиев) круг на основании мозга.

Подключичная артерия, ветви: внутренняя, грудная, шито-шейный ствол, нижняя щитовидная артерия; реберно-шейный ствол, поперечная артерия шеи.

Подмышечная артерия (отделы, ветви: латеральная, грудная, подлопаточная, артерия огибающая лопатку, задняя и передняя артерии огибающую плечевую кость).

Плечевая артерия (ветви: глубокая артерия плеча; верхняя, нижняя локтевые коллатеральные артерии; лучевая и локтевая артерии).

Поверхностная ладонная дуга. Общие ладонные пальцевые артерии, артерии большого пальца.

Грудная аорта. Задние межреберные, пищеводные артерии.

Брюшная аорта. Чревный ствол, ветви: левая желудочная, селезеночная, общая и собственная печеночные артерии.

Брюшная аорта. Поясничные, средняя надпочечниковая, нижняя диафрагмальная, почечная, яичковая (яичниковая) артерии.

Брюшная аорта. Верхняя брыжеечная артерия, ветви: тощекишечно-подвздошнокишечные; подвздошно-ободочная, правая и средняя ободочная артерии.

Брюшная аорта. Нижняя брыжеечная артерия, ветви: левая ободочная, сигмовидная, верхняя прямокишечная артерии.

Общая подвздошная артерия. Внутренняя подвздошная артерия, ветви: верхняя ягодичная, пупочная, запирающая артерии.

Наружная подвздошная артерия, ветви: нижняя надчревная, бедренная, нисходящая коленная артерия.

Глубокая бедренная артерия, ветви: медиальная и латеральная огибающая бедренная артерии, прободающие артерии.

Подколенная артерия. Задняя большеберцовая артерия, ветви: латеральная и медиальная подошвенная артерии.

Передняя большеберцовая артерия, ветви: тыльная артерия стопы, тыльная артериальная дуга стопы.

Верхняя полая вена (непарная, полунепарная, добавочная полунепарные вены, задние межреберные вены)

Правая и левая плечеголовые вены (внутренняя и наружная яремные вены, подключичная вена).

Подкожные вены верхней конечности: латеральная и медиальная подкожные вены руки, промежуточная вена локтя.

Подмышечная, плечевая, локтевая, лучевая вены.

Нижняя полая вена (поясничные, яичковая (яичниковая), почечная, надпочечниковая вены).

Воротная вена (верхняя, нижняя брыжеечные и селезеночная вены).

Общая подвздошная, наружная и внутренняя подвздошные вены.

Подкожные вены нижней конечности (большая и малая подкожная вены ноги).

Бедренная вена (подколенная, передняя и задняя большеберцовые вены).

Грудной лимфатический проток (отделы, место впадения в венозный угол).

Регионарные лимфатические узлы головы и шеи.

Регионарные лимфатические узлы грудной полости.

Регионарные лимфатические узлы брюшной полости и таза.

Регионарные лимфатические узлы верхней и нижней конечностей.  
Тимус (доли, топография).  
Небная, глоточная, язычная миндалины, топография.  
Селезенка (топография, ворота).  
Аппендикс, топография.

## НЕРВНАЯ СИСТЕМА

Спинальный мозг (сегмент спинного мозга; передняя и задняя срединная щели; центральный канал).  
Серое вещество спинного мозга (задний, передний и средний рог; центральный отдел).  
Белое вещество спинного мозга (передний, боковой и задний канатик).  
Головной мозг (ствол мозга, отделы; полушария мозга).  
Задний мозг (отделы: продолговатый мозг, мост, мозжечок).  
Продолговатый мозг (пирамида, олива продолговатого мозга, бугорки клиновидного и тонкого ядер).  
Мост (отделы: дорзальный, вентральный; трапециевидное тело моста; базиллярная борозда моста).  
Мозжечок (отделы: нижняя, средняя и верхняя ножки мозжечка).  
Мозжечок (зубчатое ядро, полушария, «древо жизни», червь).  
4-й желудочек (стенки: ромбовидная ямка, верхний мозговой парус; нижний мозговой парус; латеральный карман 4-го желудочка).  
Ромбовидная ямка (срединная борозда, Лицевой бугорок, вестибулярное (слуховое) поле; мозговые полоски; треугольники подъязычного нерва и заднего ядра блуждающего нерва).  
Средний мозг (ножка мозга – передняя часть- основание ножки мозга; задняя часть – покрывка; крыша среднего мозга – пластинка четверохолмия).  
Средний мозг (водопровод среднего мозга; красное ядро, черное вещество).  
Промежуточный мозг (вентральный отдел – гипоталамус; дорзальный отдел – таламический мозг, 3-й желудочек).  
Гипоталамус (зрительный перекрест, сосцевидные тела, серый бугор, воронка, заднее продырявленное вещество).  
Таламический мозг (таламус, эпиталамус, метаталамус).  
Эпиталамус (поводок, треугольник поводка, эпиталамическая спайка, шишковидное тело – эпифиз).  
Метаталамус (медиальное и латеральное колленчатые тела; ручки верхнего и нижнего холмиков).  
Перешеек ромбовидного мозга (верхний мозговой парус, треугольник петли).  
Конечный мозг. Полушария мозга (кора, базальные ядра, обонятельный мозг).  
Обонятельный мозг (прямая извилина, обонятельная луковица, обонятельный тракт, обонятельный треугольник, переднее продырявленное вещество).  
Базальные ядра (головка хвостатого ядра, чечевицеобразное ядро, ограда, кора островка).  
Белое вещество полушарий большого мозга. Мозолистое тело (ствол, клюв, колено). Внутренняя капсула мозга (передняя и задняя ножки, колено).  
Полушария большого мозга (доли, поверхности: верхнелатеральная, медиальная, нижняя).  
Борозды и извилины верхнелатеральной поверхности полушария мозга.  
Борозды и извилины медиальной поверхности полушария мозга.  
Боковой желудочек мозга (центральная часть, передний, задний рога). Коллатеральное возвышение бокового желудочка. Гипокамп, зубчатая извилина.  
Образования твердой мозговой оболочки (отростки: серп большого мозга, намет мозжечка).  
Синусы твердой мозговой оболочки (верхний и нижний сагиттальный, поперечный, сигмовидный, верхний каменистый, пещеристый).  
Шейное сплетение (диафрагмальный нерв, поперечный нерв шеи, надключичные нервы, шейная петля).  
Плечевое сплетение (короткие ветви: длинный грудной нерв, подлопаточный нерв, подмышечный нерв).  
Плечевое сплетение (длинные ветви: мышечно-кожный, срединный, лучевой, локтевой нервы, медиальные кожные нервы плеча и предплечья).  
Межреберные нервы (топография, область и иннервации).

Поясничное сплетение (подвздошно-подчревной, подвздошно-паховый, бедренный, запирательный нервы и латеральный кожный нерв бедра).

Крестцовое сплетение (короткие ветви: верхний и нижний ягодичные и половой нервы).

Крестцовое сплетение (длинные ветви: задний кожный нерв бедра, седалищный нерв).

Седалищный нерв (большеберцовый, общий малоберцовый нервы; медиальный и латеральный кожные нервы икры, икроножный нерв).

Большеберцовый нерв (медиальный и латеральный подошвенный нервы).

Общий малоберцовый нерв (глубокий и поверхностный малоберцовые нервы).

Бедренный нерв (ветви: передние кожные нервы, подкожный нерв голени).

Симпатический ствол (отделы, узлы, серые соединительные ветви, большой и малый внутренностные нервы, узлы чревного сплетения).

Зрительный нерв (II), глазодвигательный нерв (III), блоковой нерв (IV), отводящий нерв (VI)

Тройничный нерв (ветви: глазной, верхнечелюстной, нижнечелюстной нервы).

Нижнечелюстной нерв (ушно-височный, язычный, нижний альвеолярный нервы).

Лицевой нерв (височные, скуловые, щечные ветви; краевая ветвь нижней челюсти, шейная ветвь)

Языкоглоточный нерв (топография, область иннервации).

Блуждающий нерв (верхний и возвратный гортанные нервы; передний и задний стволы нерва).

Добавочный нерв (топография, область иннервации).

Подъязычный нерв (топография, область иннервации).

Глазное яблоко (склера, роговица, ресничное тело, радужка, сетчатка).

Глазное яблоко (зрачок, хрусталик, стекловидное тело).

Вспомогательный аппарат глаза (мышцы: прямые и косые; верхнее и нижнее веко, слезная железа)

Ушная раковина (завиток, противозавиток, козелок, противокозелок, мочка).

**Технологическая карта дисциплины (Лечебное дело)**

Дисциплина: Анатомия

Направление/профиль: 31050150\_15\_13лд.pli.xml

Группа:

Количество кредитов (ЗЕ): ЗЕ = 5

Отчетность: **Зачетно-экзаменационная ведомость** (зачет)

Преподаватель:

Название модулей дисциплины согласно РПД	Контроль	Форма контроля	Зачетный минимум	Зачетный максимум	График контроля (неделя семестра)
<b>Модуль 1</b>					
1. Раздел «Остеосиндесмология. Череп»	Текущий контроль	Посещаемость. Активность. Фронтальный опрос, кон-спект, практическое задание	5	9	7
	Рубежный контроль	Тест	3	5	
<b>Модуль 2</b>					
2. Раздел «Миология»	Текущий контроль	Посещаемость. Активность. Фронтальный опрос, кон-спект, практическое задание	5	9	10
	Рубежный контроль	Тест	3	5	
<b>Модуль 3</b>					
3. Раздел «Пищеварительная система»	Текущий контроль	Посещаемость. Активность. Фронтальный опрос, кон-спект, практическое задание	5	9	12
	Рубежный контроль	Тест	3	5	
<b>Модуль 4</b>					
4. Раздел «Дыхательная система»	Текущий контроль	Посещаемость. Активность. Фронтальный опрос, кон-спект, практическое задание	5	9	14
	Рубежный контроль	Тест	3	5	
<b>Модуль 5</b>					
5. Раздел «Мочеполовая система»	Текущий контроль	Посещаемость. Активность. Фронтальный опрос, кон-спект, практическое задание	5	9	17
	Рубежный контроль	Тест	3	5	
Всего за семестр			40	70	
Промежуточный контроль (зачет)			20	30	
Семестровый рейтинг по дисциплине			60	100	

**Примечание:**

1. За каждое пропущенное и неотработанное лекционное или практическое занятие снимается 1 балл.

2. За активное участие плюс 1 балл.

## Технологическая карта дисциплины (Лечебное дело)

Дисциплина: Анатомия

Направление/профиль: 31050150\_15\_13лд.pli.xml

Группа:

Количество кредитов (ЗЕ): ЗЕ = 5

Отчетность: **Зачетно-экзаменационная ведомость** (экзамен)

Преподаватель:

Название модулей дисциплины согласно РПД	Контроль	Форма контроля	Зачетный минимум	Зачетный максимум	График контроля (неделя семестра)
<b>Модуль 1</b>					
Раздел 6 «ЦНС»	Текущий контроль	Посещаемость. Активность. Фронтальный опрос, кон-спект, практическое задание	5	9	23 (2семестр)
	Рубежный контроль	Тест	3	5	
<b>Модуль 2</b>					
Раздел 6 «Черепно-мозговые нервы и органы чувств»	Текущий контроль	Посещаемость. Активность. Фронтальный опрос, кон-спект, практическое задание	5	9	27 (2семестр)
	Рубежный контроль	Тест	3	5	
<b>Модуль 3</b>					
Раздел 8 «Сердце, сосуды и нервы головы и шеи»	Текущий контроль	Посещаемость. Активность. Фронтальный опрос, кон-спект, практическое задание	5	9	30 (2семестр)
	Рубежный контроль	Тест	3	5	
<b>Модуль 4</b>					
Раздел 9 «Сосуды и нервы полостей»	Текущий контроль	Посещаемость. Активность. Фронтальный опрос, кон-спект, практическое задание	5	9	33 (2семестр)
	Рубежный контроль	Тест	3	5	
<b>Модуль 5</b>					
Раздел 10 «Сосуды и нервы конечностей»	Текущий контроль	Посещаемость. Активность. Фронтальный опрос, кон-спект, практическое задание	5	9	35 (2семестр)
	Рубежный контроль	Тест	3	5	
Всего за семестр			40	70	
Промежуточный контроль (экзамен)			20	30	
Семестровый рейтинг по дисциплине			60	100	

**Примечание:**

1. За каждое пропущенное и неотработанное лекционное или практическое занятие снимается 1 балл.
2. За активное участие плюс 1 балл.

## ПРИЛОЖЕНИЕ 5

### МОДУЛЬНЫЙ КОНТРОЛЬ ПО ДИСЦИПЛИНЕ

**ТЕКУЩИЙ КОНТРОЛЬ:** - усвоение учебного материала на аудиторных занятиях (лекциях, практических занятиях) и выполнение обязательных заданий для самостоятельной работы.

#### Шкала оценки знаний текущего контроля

##### 1 семестр

Разделы	Практические занятия, час	Лекции, час	Доля в процентах, %	Баллы	
				min	max
Раздел 1 Остеосиндесмология. Череп	33	6	30	8	14
Раздел 2 Миология	10	6	13	3	6
Раздел 3 Пищеварительная система	15	10	20	5	9
Раздел 4 Дыхательная система	10	2	10	3	5
Раздел 5 Мочеполовая система	22	12	27	7	12
<b>Итого</b>	<b>90</b>	<b>36</b>	<b>100</b>	<b>26</b>	<b>46</b>

№ п/п	Контроль дисциплины	Доля в процентах	Баллы	
			min	max
1	Фронтальный опрос	0-60%	15	27
2	Конспект	0-10%	3	5
3	Практическое занятие	0-30%	8	14
4	Активность	-	2	2
5	Посещаемость	-	2	2
6	Рубежный контроль	-	10	20
7	Итого		40	70

Примечание: К выполнению РК студент допускается всегда, независимо от посещаемости и выполнения других видов учебной работы.

## 2 семестр

Разделы	Практические занятия, час	Лекции, час	Доля в процентах, %	Баллы	
				min	max
<b>Раздел 6</b> Центральная нервная система	25	12	31	8	15
<b>Раздел 7</b> Черепно-мозговые нервы и органы чувств	20	6	20	5	9
<b>Раздел 8</b> Сердце. Сосуды головы и шеи	10	2	9	3	4
<b>Раздел 9</b> Сосуды и нервы полостей	17	8	20	5	9
<b>Раздел 10</b> Сосуды и нервы конечностей	18	8	20	5	9
<b>Итого</b>	90	36	100	26	46

№ п/п	Контроль дисциплины	Доля в процентах	Баллы	
			min	max
1	Фронтальный опрос	0-60%	15	27
2	Конспект	0-10%	3	5
3	Практическое занятие	0-30%	8	14
4	Активность	-	2	2
5	Посещаемость	-	2	2
6	Рубежный контроль	-	10	20
7	Итого		40	70

Примечание: К выполнению РК студент допускается всегда, независимо от посещаемости и выполнения других видов учебной работы.

Критерием оценки учебной работы студента в течение 1 семестра является сумма от 30 до 50 баллов – допуск к зачету.

**Задания для текущего контроля знаний (зачет)** – представляют собой вопросы, на которые необходимо дать ответ  
ЗНАТЬ – 60% правильных ответов

НАЗОВИ И ПОКАЖИ – 40% правильных ответов

Показать на муляжах десять частей различных органов. Цель – определить уровень готовности студентов к аудиторной работе.

Уровень оценивается в min 20 баллов

0-100% 26 – 30 баллов – отлично

0-85% 21 - 25 баллов – хорошо

0-50% 15- 20 баллов удовлетворительно  
менее 15 баллов – неудовлетворительно

Критерием оценки результатов зачета является положительный ответ на 50% вопросов (зачет).



**РУБЕЖНЫЙ КОНТРОЛЬ:** - проверка полноты знаний и умений по материалу модуля в целом.

## **Шкала оценки знаний рубежного контроля**

### **Тестирование**

Уровень владения оценивается в 40 баллов.

### **Оценка результатов тестирования**

Расчет оценки знаний студентов см. в приложении 5а

Критерием оценки результатов тестирования и допуска к экзамену является положительный ответ на 60% заданных вопросов.

**ПРОМЕЖУТОЧНЫЙ КОНТРОЛЬ:** - завершенная задокументированная часть учебной дисциплины (или вся дисциплина полностью)

## **Шкала оценки знаний промежуточного контроля**

### **Задания для промежуточного контроля знаний.**

ЗНАТЬ – 60%

НАЗОВИ И ПОКАЖИ – 40%

Уровень оценивается в 30 баллов.

0-100% 26 – 30 баллов – отлично

0-85% 21-25 балла – хорошо

0-50% 15-20 баллов удовлетворительно

менее 15 баллов – неудовлетворительно

В каждом вопросе нужно показать, назвать по латыни части костей, органов. На трупе показать и назвать сосуды и нервы.

Критерием оценки результатов экзамена является 50% правильных ответов.

Более подробный расчет оценки знаний см. в приложении 5а

При выставлении итоговой оценки учитывается успеваемость студента за год по результатам текущего и рубежного контроля, устного ответа (выводится средний балл).

Максимальное значение видов контроля:

- текущий контроль (зачет, max) – 30 баллов – 30%;

- рубежный контроль (тест, max) – 40 баллов – 40%;

- промежуточный контроль (экзамен, max) – 30 баллов – 30%.

Итоговый результат проверки знаний за весь период обучения отражается в итоговой ведомости по шкале:

85 – 100 баллов – отлично

70 – 84 балла – хорошо

60 – 69 балла – удовлетворительно

менее 60 баллов – неудовлетворительно

## ПРИЛОЖЕНИЕ 5а

### ШКАЛА ОЦЕНИВАНИЯ ТЕКУЩЕГО КОНТРОЛЯ

#### Фронтальный опрос

№	Наименование показателя	Отметка (в %)
1	Активность участия.	0 - 10
2	Интерпретация строения организма человека в связи с его функциональными возможностями.	0 - 35
3	Понимание строения и функции органов, адекватность трактовки.	0 - 10
4	Обоснованное привлечение количественных показателей (уместность и достоверность сведений).	0 - 20
5	Ключевые слова (их важность для трактовки органов, грамотное употребление, количество).	0 - 5
6	Логичность и последовательность устного высказывания.	0 - 20
<b>Оценка за активность (текущий контроль)</b>		<b>Сумма баллов</b>

#### Конспект

№	Наименование показателя	Отметка (в %)
1	Содержание конспекта должно соответствовать указанным графам.	0 - 30
2	Полнота и качество раскрытия темы по указанным графам.	30 - 50
3	Самостоятельность выполнения работы, использование рекомендованной и справочной литературы.	0 - 20
<b>Оценка за выполнение конспекта (текущий контроль)</b>		<b>Сумма баллов</b>

#### Практическое задание

№	Наименование показателя	Отметка (в %)
1	Практические умения и навыки с применением демонстрационных материалов.	0-30
2	Репродуктивная деятельность (повторение ранее усвоенного материала): а) по узнаванию материала с подсказкой извне; б) самостоятельное воспроизведение изученной информации.	0-25
3	Изготовление препаратов.	0-15
4	Подготовка наглядных пособий.	0-30
<b>Оценка за выполнение практического задания (текущий контроль)</b>		<b>Сумма баллов</b>
<b>Общая оценка за текущий контроль</b>		<b>Среднее арифм.</b>

**Задания для текущего контроля знаний (зачет)** – представляют собой вопросы, на которые необходимо дать ответ

1. Остеосиндесмология. (знать)
2. Миология. (знать)
3. Спланхнология. (знать)
4. Назови и покажи на кадаверном материале и муляжах (уметь, владеть)

№	Наименование показателя	Отметка (в %)
1	1-й вопрос	0 – 20
2	2-й вопрос	0 – 20
3	3-й вопрос	0 – 20
4	4-й вопрос	0 – 40
<b>Оценка за выполнение (зачет)</b>		<b>Сумма баллов</b>

Критерии оценки знаний студентов по дисциплинам.

На экзамене студент может получить максимальное число баллов - 30. Студент может получить следующие оценки с учетом продемонстрированных знаний:

- 21-30 баллов – *Владеет навыками работы с литературой и биологическими объектами. Может ориентироваться в топографии и деталях строения органов на муляжах и анатомических препаратах, правильно называть на русском и латинском языках. Способен экстраполировать теоретические знания на практике. Владеет методами препарирования с использованием простейших медицинских инструментов. Анализировать состояние органа, делать выводы о морфологическом его состоянии. Владеет навыками пользования интернет-ресурсами.*

Студент безошибочно должен ответить на все вопросы, представленные в билете, а также продемонстрировать свободное владение материалом при ответе на дополнительные вопросы.

- 11-20 баллов – *Владеет основными навыками работы с литературными источниками. Способен находить и показывать на муляжах части тела, правильно называть их по латыни. Способен излагать грамотно основы анатомической терминологии на русском и латинском эквивалентах, общие закономерности строения тела человека. Способен находить и выделять методом препарирования мышцы, фасции. Студент должен безошибочно ответить на вопросы, представленные в билете, но не точно или не в полном объеме раскрывать на дополнительно заданные вопросы.*

- 6-10 баллов – *Способен использовать полученные знания в школе. Способен ориентироваться в строении человеческого тела. Знает основные этапы развития и ее значение для медицины анатомии, анатомической терминологии, общие закономерности строения тела человека.*

Студент должен ответить на вопросы, представленные в билете, но затрудняется в ответах на дополнительные вопросы.

- 2-5 баллов – *Не способен выделить часть идеи. Не может пользоваться основным инструментом. Не имеет четкого представления о методах исследования, истории анатомии, анатомической терминологии, общие закономерности строения тела человека. Не способен выражаться профессиональным языком. Не может изложить суть идеи. Не имеет четкого представления основных правил пользования интернет ресурсами*

Студент затрудняется в ответах на вопросы билета, отвечает только после наводящих вопросов, демонстрирует слабое знание при ответе на дополнительные вопросы.

- 0 баллов – не знает

Студент не ответил ни на один вопрос из билета. После предложения второго (дополнительного) билета и соответствующей подготовке к ответу также не продемонстрировал знаний по данному предмету. Студент, не явившийся на экзамен, получает «0» баллов.

### **ШКАЛА ОЦЕНИВАНИЯ ТЕСТА (рубежный контроль)**

1. В одном тестовом задании **N** закрытых вопросов.
2. К заданиям даются готовые ответы на выбор, правильных ответов может быть один, или несколько.
3. За каждый правильно отвеченный вопрос начисляется **N<sub>0</sub>** в процентах.
4. Общая количество процентов определяется как сумма ответов по разделам дисциплины за весь учебный период.

5. Общее количество баллов – сумма баллов, полученных за каждый раздел дисциплины

Расчет баллов ведется по формуле:

$$N_6 = N_o * B/100 \text{ где:}$$

$N_6$  - баллы за правильный ответ

$N_o$  - число правильных ответов, %

$$N_o = N_x * 100/N$$

$N$  – число вопросов в тесте

$N_x$  – число правильных ответов по разделам

$B = X^*$  - максимальный балл при тестировании каждого раздела дисциплины (см. приложение 4)

Результат проверки знаний определяется по формуле (в процентах):

$$D = \sum N_6 * 100/40, \text{ где}$$

$D$  – правильные ответы в процентах;

$\sum N_6$  – сумма баллов за правильные ответы по разделам;

40 – максимальный балл.

Критерием оценки результатов тестирования является положительный ответ на 60% заданных вопросов.

### ШКАЛА ОЦЕНИВАНИЯ ПРОМЕЖУТОЧНОГО КОНТРОЛЯ (ЭКЗАМЕН)

Структура экзаменационного билета.

1. Остеосиндесмология. Череп (знать).
2. Милология (знать).
3. Спланхнология. Дыхательная система. Пищеварительная система. Мочевая и половая система (знать).
4. Сердце. Сосудистая система человека. Центральная нервная система. Черепномозговые нервы. Сосуды, нервы головы, шеи, полостей и конечностей. Лимфатическая система. Периферическая и вегетативная нервная системы человека (знать).
5. Назови и покажи на муляжах и трупе (уметь, владеть).

№	Наименование показателя	Отметка (в %)
1	1-й вопрос	0 – 15
2	2-й вопрос	0 – 15
3	3-й вопрос	0 – 15
	4-й вопрос	0-15
4	5-й вопрос	0 – 40
<b>Оценка за выполнение (экзамен)</b>		<b>Сумма баллов</b>

Критерии оценки знаний студентов по дисциплинам.

На экзамене студент может получить максимальное число баллов - 30. Студент может получить следующие оценки с учетом продемонстрированных знаний:

- 26-30 баллов – *Владеет навыками работы с литературой и биологическими объектами. Может ориентироваться в топографии и деталях строения органов на муляжах и анатомических препаратах, правильно называть на русском и латинском языках. Способен*

экстраполировать теоретические знания на практике. Владеет методами препарирования с использованием простейших медицинских инструментов. Анализировать состояние органа, делать выводы о морфологическом его состоянии. Может применить этические принципы в практической деятельности. Использовать методы визуализации (рентгеновские снимки, компьютерные и магниторезонансные томограммы) в практической деятельности. Способен экстраполировать теоретические знания на практике. Значение фундаментальных исследований анатомической науки для практической и теоретической медицины. Владеет навыками пользования интернет-ресурсами.

Студент безошибочно должен ответить на все вопросы, представленные в билете, а также продемонстрировать свободное владение материалом при ответе на дополнительные вопросы.

- 21-25 баллов – Владеет основными навыками работы с литературными источниками. Способен находить и показывать на муляжах части тела, правильно называть их по латыни. Способен излагать грамотно основы анатомической терминологии на русском и латинском эквивалентах, общие закономерности строения тела человека. Способен находить и выделять методом препарирования мышцы, фасции, крупные сосуды. Для подготовки научного сообщения. Свободно определять анатомо-топографическое взаимоотношение органов и частей организма у взрослого человека, детей и подростков. Владеет основными навыками работы с инструментом для препарирования. Способен находить и прощупывать на теле живого человека основные костные и мышечные ориентиры, наносить проекцию основных сосудисто-нервных пучков областей тела человека, правильно называть и демонстрировать движения суставов человека. Свободно применяет полученные знания по анатомии взрослого человека, детей и подростков для дальнейшей профессиональной деятельности.

Студент должен безошибочно ответить на вопросы, представленные в билете, но не точно или не в полном объеме раскрывать на дополнительно заданные вопросы.

- 16 - 20 баллов – Способен использовать полученные знания в школе. Способен ориентироваться в строении человеческого тела. Знает основные этапы развития и ее значение для медицины анатомии, анатомической терминологии, общие закономерности строения тела человека. Способен выражаться профессиональным языком и выделить основную суть идеи. Способен находить и выделять методом препарирования отдельные органы. Знает основные представления основ закономерности развития и жизнедеятельности органов человека. Способен работать с медико-анатомический аппаратом на практике. Способен находить и прощупывать на теле живого человека основные костные и мышечные ориентиры. Знает основные подходы к построению научных работ. Прикладное значение полученных знаний.

Студент должен ответить на вопросы, представленные в билете, но затрудняется в ответах на дополнительные вопросы.

- 10-15 баллов - Не способен выделить часть идеи. Не может пользоваться основным инструментом. Не имеет четкого представления о методах исследования, истории анатомии, анатомической терминологии, общие закономерности строения тела человека. Не способен выражаться профессиональным языком. Не может изложить суть идеи. Не имеет четкого представления основных правил пользования интернет ресурсами. Не способен к практической работе в конкретной профессиональной ситуации. Не может изложить работать с первоисточниками и научной литературой, показывать изображения органов и частей тела, полученных различными методами визуализации.

Студент затрудняется в ответах на вопросы билета, отвечает только после наводящих вопросов, демонстрирует слабое знание при ответе на дополнительные вопросы.

- 0 баллов – не знает

Студент не ответил ни на один вопрос из билета. После предложения второго (дополнительного) билета и соответствующей подготовке к ответу также не продемонстрировал знаний по данному предмету. Студент, не явившийся на экзамен, получает «0» баллов.

### Контроль самостоятельной работы студентов.

Для управления самостоятельной работой студентов используются следующие формы контроля:

- тематические консультации, в ходе которых студенты осмысливают полученную информацию, анализируют, систематизируют. Преподаватель определяет степень усвоения материала, темы задания, и оказывает необходимую помощь.
- следающий контроль осуществляется на лекциях, практических занятиях, решениях ситуационных задач. Он проводится в форме опроса, бесед, устных ответов студентов, контрольных работ, тестов, организации дискуссий.
- текущий контроль осуществляется в ходе проверки и анализа отдельных видов самостоятельных работ, выполненных во внеаудиторное время. К ним относятся работы индивидуального характера: доклады, изготовление плакатов по различным разделам предмета, изготовление макетов и муляжей различных органов и систем, рефераты.
- итоговый контроль осуществляется через систему зачётов и экзаменов, предусмотренных учебным планом. Здесь особое внимание уделяется бесконтактным методам проведения зачётов (модулей) и экзаменов. Это достигается проведением модулей и экзаменов посредством тестового контроля.

### Внеаудиторная самостоятельная работа студентов

№ п/п	Наименование раздела дисциплины	Виды самостоятельной работы	Формы контроля
1	Введение. Опорно-двигательный аппарат.	Изучение препаратов костей, соединений, мышц. Обучающие программы в электронном виде.	Устный опрос
2	Спланхнология. Органы иммунной системы. Эндокринные железы.	Изучение препаратов внутренних органов. Подготовка презентаций по темам раздела. Работа с учебными пособиями; Обучающие программы в электронном виде.	Устный опрос,
3	Сердечно-сосудистая система	Изучение препаратов сердца и сосудов. Самостоятельное решение ситуационных задач; Подготовка схем и рисунков по темам.	Устный опрос,

		Обучающие программы в электронном виде.	
4	Неврология	Изучение препаратов. Подготовка схем и рисунков по темам. Заполнение обучающих таблиц. Самостоятельное решение ситуационных задач. Обучающие программы в электронном виде.	Устный опрос,
5	Эстеziология	Изучение препаратов. Работа с учебными пособиями. Самостоятельное решение.	Устный опрос,
6	Сосуды и нервы головы и шеи	Изучение препаратов. Работа с учебными пособиями. Самостоятельное решение ситуационных задач. Обучающие программы в электронном виде.	Устный опрос,