

УТВЕРЖДАЮ  
декан медфакультета  
Зарифьян А.Г.



## Лучевая диагностика

### рабочая программа дисциплины (модуля)

Закреплена за кафедрой	Лучевой диагностики
Учебный план	31050250_14_56ПД.plx 31.05.02 Педиатрия
Квалификация Форма	Специалист
обучения Общая	очная
трудоемкость	2 ЗЕТ

Часов по учебному плану	72
в том числе:	
аудиторные занятия	54
самостоятельная работа	18

Виды контроля в семестрах:  
зачеты 6

#### Распределение часов дисциплины по семестрам

Семестр (<Курс>. <Семестр на курсе>)	6 (3.2)		Итого	
	уп	рпд		
Неделя	20			
Вид занятий	уп	рпд	уп	рпд
Лекции	18	18	18	18
Практические	36	36	36	36
Итого ауд.	54	54	54	54
Контактная	54	54	54	54
Сам. работа	18	18	18	18
Итого	72	72	72	72

Программу составил(и):

к.м.н, доцент, Дюшеналиев К.Б.; ст. преподаватель, Куликова А.А.; ст. преподаватель, Штраус М.А.; к.м.н., доцент, Джумагулова Г.Ш.

Рецензент(ы):

к.м.н., доцент, Афанасенко Г.П.

д.м.н, профессор, Аралбаев Р.Т.

Рабочая программа дисциплины

**Лучевая диагностика**

разработана в соответствии с ФГОС 3+:

Федеральный государственный образовательный стандарт высшего образования по специальности 31.05.02 Педиатрия (приказ Минобрнауки России от 17.08.2015г. №853)

составлена на основании учебного плана:

31.05.02.65 Педиатрия

утвержденного учёным советом вуза от 29.08.2014 протокол № 1.

Рабочая программа одобрена на заседании кафедры

**Лучевой диагностики**

Протокол от 26.06 2014 г. № 12


Срок действия программы: 2014-2019 уч.г.

Зав. кафедрой Камарли З.П.

---


**Визирование РПД для исполнения в очередном учебном году**

Председатель УМС

21.09 2015 г.

 Заричикова Н.Н.

Рабочая программа пересмотрена, обсуждена и одобрена для  
исполнения в 2015-2016 учебном году на заседании кафедры  
Лучевой диагностики

 Протокол от 10.09 2015 г. № 2  
 Зав. кафедрой Камарли З.П.




---

**Визирование РПД для исполнения в очередном учебном году**


Председатель УМС

16.11 2016 г.

 Заричикова Н.Н.

Рабочая программа пересмотрена, обсуждена и одобрена для  
исполнения в 2016-2017 учебном году на заседании кафедры  
Лучевой диагностики


 Протокол от 15.08 2016 г. № 2  
 Зав. кафедрой Дюшеналиев К.Б.




---


**Визирование РПД для исполнения в очередном учебном году**

Председатель УМС

14.10 2017 г.

 Боконбаева С.Дм.

Рабочая программа пересмотрена, обсуждена и одобрена для  
исполнения в 2017-2018 учебном году на заседании кафедры  
Лучевой диагностики


 Протокол от 15.08 2017 г. № 2  
 Зав. кафедрой Дюшеналиев К.Б.




---


**Визирование РПД для исполнения в очередном учебном году**

Председатель УМС

12.10 2018 г.

 Боконбаева С.Дм.

Рабочая программа пересмотрена, обсуждена и одобрена для  
исполнения в 2018-2019 учебном году на заседании кафедры  
Лучевой диагностики

 Протокол от 13.08 2018 г. № 2  
 Зав. кафедрой Дюшеналиев К.Б.



**Визирование РПД для исполнения в очередном учебном году**

Председатель УМС  
04.09 2019 г.



Рабочая программа пересмотрена, обсуждена и одобрена для  
исполнения в 2019-2020 учебном году на заседании кафедры

**Лучевой диагностики**  
Протокол от 29.08 2019 г. № 1.



Зав. кафедрой

**1. ЦЕЛИ ОСВОЕНИЯ ДИСЦИПЛИНЫ**

1.1	Целью изучения дисциплины «Лучевая диагностика» является овладение навыками студентами в использовании комбинации радиологических технологий в диагностическом процессе. Наилучшее использование арсенала методов лучевой диагностики в дифференциальной диагностике заболеваний и постановки более точного клинического диагноза, сформированного в рамках профессиональных компетенций студента, направленных на сохранение и улучшение общественного здоровья.
1.2	Цели: - научить студентов самостоятельно распознавать лучевые симптомы различных заболеваний при изучении различных методов медицинской визуализации (рентгенография, КТ, МРТ, сонограмма, сцинтиграммы, ангиограмма). - ознакомить студентов с протоколами исследования различными методами медицинской визуализации. - обучать студентов дифференциальной диагностике лучевых изображений при различных заболеваниях в органах и систем человека.
1.3	- сформировать навыки изучения специальной медицинской образовательной и научной литературы, в том числе анализ схем и рисунков, отражающих различные лучевые характеристики индивидуальных патологических изменений в теле больного человека. - сформировать навыки общения студента с коллегами и сотрудниками диагностического отделения.

**2. МЕСТО ДИСЦИПЛИНЫ В СТРУКТУРЕ ООП**

Цикл (раздел) ООП:		Б1.Б
<b>2.1</b>	<b>Требования к предварительной подготовке обучающегося:</b>	
2.1.1	Анатомия	
2.1.2	Физика, математика	
2.1.3	Топографическая анатомия и оперативная хирургия	
2.1.4	Нормальная физиология	
2.1.5	Пропедевтика внутренних болезней	
<b>2.2</b>	<b>Дисциплины и практики, для которых освоение данной дисциплины (модуля) необходимо как предшествующее:</b>	
2.2.1	Профессиональные болезни	
2.2.2	Факультетская терапия, профессиональные болезни	
2.2.3	Факультетская терапия	
2.2.4	Урология	
2.2.5	Стоматология	
2.2.6	Онкология, лучевая терапия	
2.2.7	Травматология и ортопедия	
2.2.8	Инфекционные болезни	
2.2.9	Госпитальная терапия	
2.2.10	Госпитальная хирургия	
2.2.11	Факультетская хирургия	
2.2.12	Фтизиатрия	
2.2.13	Клиническая практика (Помощник врача детской поликлиники)	

**3. КОМПЕТЕНЦИИ ОБУЧАЮЩЕГОСЯ, ФОРМИРУЕМЫЕ В РЕЗУЛЬТАТЕ ОСВОЕНИЯ ДИСЦИПЛИНЫ (МОДУЛЯ)**

**ПК-5: готовностью к сбору и анализу жалоб пациента, данных его анамнеза, результатов осмотра, лабораторных, инструментальных, патолого-анатомических и иных исследований в целях распознавания состояния или установления факта наличия или отсутствия заболевания**

**Знать:**

Уровень 1	терминологию, используемую в лучевой диагностике
Уровень 2	и повреждениями ; порядок назначения, информативность и возможности методов лучевой диагностики при исследовании больных с различными заболеваниями
Уровень 3	меры радиационной безопасности;

**Уметь:**

Уровень 1	самостоятельно опознать изображения всех органов человека и указать их анатомические структуры на рентгенограммах, рентгеновских компьютерных и магнитно-резонансных томограммах, ультразвуковых сканограммах, сцинтиграммах, ангиограммах;
Уровень 2	выявлять основные сканологические признаки патологических изменений;
Уровень 3	оценивать результаты лучевой и ультразвуковой диагностики, используемые в практике;

**Владеть:**

Уровень 1	на основании анамнеза и клинической картины болезни определить показания и противопоказания к лучевому обследованию;
Уровень 2	оформить направление больного к лучевому диагносту;
Уровень 3	осуществить подготовку больного к лучевому исследованию;

### В результате освоения дисциплины обучающийся должен

<b>3.1</b>	<b>Знать:</b>
3.1.1	Принцип получения изображения при лучевых методах диагностики (рентгенологический, ультразвуковой, радионуклидный методы, компьютерная и магнитно-резонансная томография);
3.1.2	Биологические основы воздействия ионизирующих, ультразвуковых, магнитно-резонансных излучений;
3.1.3	Диагностические возможности различных методов лучевой диагностики заболеваний;
3.1.4	Лучевые признаки травматических повреждений костей и суставов, особенности трпвматических повреждений в детском возрасте;
3.1.5	Лучевые признаки остеомиелита, доброкачественных и злокачественных заболеваний у детей;
3.1.6	Лучевые признаки заболеваний органов пищеварения;
3.1.7	Лучевые признаки «неотложных состояний»;
3.1.8	Лучевые признаки заболеваний печени и желчного пузыря;
3.1.9	Лучевые признаки заболеваний в нефрологии и урологии.
<b>3.2</b>	<b>Уметь:</b>
3.2.1	Собрать и анализировать информацию о состоянии здоровья пациента;
3.2.2	Определить целесообразность, вид и последовательность применения методов лучевой диагностики. Опознать вид лучевого исследования;
3.2.3	Установить противопоказания к применению методов лучевой диагностики;
3.2.4	Дать рекомендации по подготовке к лучевому обследованию;
3.2.5	Опознать изображение органов человека и указать их основные анатомические структуры на результатах лучевых обследованиях (томограммах, рентгенограммах и т.д.);
3.2.6	Анализировать результаты лучевой диагностики с помощью протокола лучевого обследования или консультации специалиста лучевой диагностики;
3.2.7	Определить лучевые признаки «неотложных состояний» (кишечная непроходимость, свободный газ в брюшной полости, пневмо-гидроторакс, травматические повреждения костей и суставов, желчнокаменная болезнь, мочекаменная болезнь);
3.2.8	Проводить самостоятельную работу с учебной, научной и нормативной справочной литературой, а также с медицинскими сайтами в Интернете.
<b>3.3</b>	<b>Владеть:</b>
3.3.1	Определять показания и противопоказания к лучевым диагностическим исследованиям пациентов детского возраста;
3.3.2	Определять с помощью протокола лучевого обследования нахождения изменений на представленных рентгенограммах, томограммах и ализировать их.

### 4. СТРУКТУРА И СОДЕРЖАНИЕ ДИСЦИПЛИНЫ (МОДУЛЯ)

Код занятия	Наименование разделов и тем /вид занятия/	Семестр / Курс	Часов	Компетен-ции	Литература	Инте ракт.	Примечание
	<b>Раздел 1. Современные методы лучевой диагностики.</b>						
1.1	История открытия рентгеновских лучей. Общие вопросы лучевой диагностики. Методы лучевой диагностики применяемые в педиатрии. Основы радиационной безопасности при проведении лучевых исследований. /Лек/ /Лек/	6	2	ПК-5	Л1.1 Л3.1 Э1	0	
1.2	Ионизирующие методы лучевой диагностики. Рентгенография, рентгеноскопия, флюорография, маммография, КТ, радионуклидная диагностика. /Лек/ /Лек/	6	2	ПК-5	Л1.1 Л3.1 Э1	0	

1.3	Неионизирующие методы лучевой диагностики. УЗИ, МРТ, термография. /Лек/ /Лек/	6	2	ПК-5	Л1.1 Л3.1 Э1	0	
1.4	Введение в дисциплину. История открытия рентгеновских лучей. Общие вопросы лучевой диагностики. Применение методов лучевой диагностики в педиатрии. Основы радиационной безопасности при проведении лучевых исследований. Ионизирующие методы лучевой диагностики. Неионизирующие методы лучевой диагностики. /Пр/ /Пр/	6	4	ПК-5	Л1.1 Л2.1 Л3.1 Э1 Э2	0	
1.5	Ионизирующие методы лучевой диагностики. Рентгенография, рентгеноскопия, флюорография, маммография, КТ, радионуклидная диагностика. /Пр/ /Пр/	6	2	ПК-5	Л1.1 Л2.1 Л3.1 Э1 Э2	0	
1.6	Неионизирующие методы лучевой диагностики. УЗИ, МРТ, термография. /Пр/ /Пр/	6	2	ПК-5	Л1.1 Л2.1 Л3.1 Э1 Э2	0	
1.7	Современные методы лучевой диагностики: УЗИ, КТ, МРТ, РНД, интервенционная радиология: 1. Современные методы лучевой диагностики. 2. УЗИ, КТ, МРТ, РНД и ПЭТ. 3. Основы радиационной безопасности при проведении исследований. 4. Возможности, преимущества, недостатки. 5. Принципы описания результатов лучевого исследования и терминология. 6. Радиационная безопасность. /Ср/ /Ср/	6	4	ПК-5	Л1.1 Л2.1 Л3.1 Э1 Э2	0	
<b>Раздел 2. Раздел 2.2. Лучевая диагностика различных органов и систем.</b>							
2.1	Лучевая анатомия костно-суставной системы. Рентгеносемиотика заболеваний костно-суставной системы. Изменения костной структуры, периоститы. травмы. /Лек/ /Лек/	6	2	ПК-5	Л1.1 Л2.1 Л3.1 Э1 Э2	0	
2.2	Лучевая анатомия костно-суставной системы. Рентгеносемиотика заболеваний костно-суставной системы. Изменения костной структуры, периоститы. травмы Лучевая диагностика туберкулеза костей и суставов. остеомиелит. Доброкачественные и злокачественные опухоли костей. /Пр/ /Пр/	6	4	ПК-5	Л1.1 Л2.1 Л3.1 Э1 Э2	0	
2.3	Дегенеративно-дистрофические изменения. Ревматоидный артрит. Подагра. Остеомиелит. Опухоли костей. Схема описания лучевого изображения костно -суставной системы. Описание рентгенограмм./Ср/ /Пр/	6	4	ПК-5	Л1.1 Л2.2 Л3.1 Э1 Э3	0	

2.4	Рентгеноанатомия органов грудной клетки. Методы лучевой диагностики органов грудной клетки. Понятие основных клинических симптомов. Лучевая диагностика неспецифических воспалительных заболеваний легких (пневмонии, абсцессы, плевриты, пневмоторакс, инородные тела, и пр.). Туберкулез легких. Опухоли легких и средостения. /Пр/ /Пр/	6	4	ПК-5	Л1.1 Л2.2 Л3.1 Э1 Э3	0	
2.5	Долевое и сегментарное строение легких. Бронхиальное дерево. Понятие основных клинических симптомов. Неотложные состояния. Дифференциальная диагностика заболеваний легких. Изучение и описание рентгенограмм, серий КТ. Возможности УЗИ и МРТ в диагностике заболеваний легких. /Ср/ /Ср/	6	4	ПК-5	Л1.1 Л2.2 Л3.1 Э1 Э3	0	
2.6	Методы лучевой диагностики органов грудной клетки. Рентгенодиагностика заболеваний легких. /Лек/ /Лек/	6	2	ПК-5	Л1.1 Л2.2 Л3.1 Э1 Э3	0	
2.7	Методы лучевой диагностики сердечно-сосудистой системы. Конфигурации сердца. /Лек/ /Лек/	6	2	ПК-5	Л1.1 Л2.2 Л3.1 Э1 Э3	0	
2.8	Методы лучевой диагностики сердечно-сосудистой системы. Лучевая диагностика сердечно-сосудистой системы. Методы лучевой диагностики сердечно-сосудистой системы. Конфигурации сердца. Лучевая диагностика врожденных и приобретенных пороков сердца. Перикардиты. /Пр/ /Пр/	6	2	ПК-5	Л1.1 Л2.2 Л3.1 Э1 Э3	0	
2.9	Основные конфигурации сердца. Вычисление КТИ. КТ-ангиография, коронарография, МРТ-ангиография, сцинтиграфия в диагностике инфаркта миокарда. /Ср/ /Ср/	6	3	ПК-5	Л1.1 Л2.2 Л3.1 Э1 Э3	0	
2.10	Методы лучевой диагностики желудочно-кишечного тракта. Лучевая диагностика заболеваний желудочно-кишечного тракта. /Лек/ /Лек/	6	2	ПК-5	Л1.1 Л2.2 Л3.1 Э1 Э3	0	
2.11	Лучевое исследование желудочно-кишечного тракта. Методы, рентгенодиагностика патологии желудочно-кишечного тракта. Лучевая диагностика заболеваний пищевода, желудка, и кишечника /Пр/ /Пр/	6	4	ПК-5	Л1.1 Л2.2 Л3.1 Э1 Э3	0	
2.12	Основные рентгенологические синдромы болезней пищеварительного тракта. Рентгенодиагностика заболеваний пищевода, желудка и кишечника. Описание рентгенограмм. /Ср/ /Ср/	6	3	ПК-5	Л1.1 Л2.2 Л3.1 Э1 Э3	0	
2.13	Методы лучевой диагностики заболеваний гепатобилиарной системы. Методы лучевой диагностики заболеваний мочевыделительной системы. /Лек/ /Лек/	6	2	ПК-5	Л1.1 Л2.2 Л3.1 Э1 Э3	0	



2.14	Лучевая диагностика заболеваний гепатобиллиарной системы. Лучевая диагностика заболеваний мочевыделительной системы. Лучевая диагностика заболеваний эндокринной системы. /Пр/  /Пр/	6	2	ПК-5	Л1.1 Л2.2 Л3.1 Э1 Э3	0	
2.15	Методы лучевой диагностики эндокринной системы. Неотложная лучевая диагностика острых заболеваний органов грудной клетки и брюшной полости. /Лек/ /Лек/	6	2	ПК-5	Л1.1 Л2.2 Л3.1 Э1 Э3	0	
2.16	Лучевая диагностика заболеваний мочевыделительной системы. /Пр/ /Пр/	6	2	ПК-5	Л1.1 Л2.2 Л3.1 Э1 Э3	0	
2.17	Неотложная лучевая диагностика острых заболеваний органов грудной клетки и брюшной полости. /Пр/ /Пр/	6	2	ПК-5	Л1.1 Л2.1 Л3.1 Э1 Э2	0	
2.18	Лучевая диагностика заболеваний Эндокринной системы. /Пр/ /Пр/	6	2	ПК-5	Л1.1 Л2.2 Л3.1 Э1 Э3	0	
2.19	Возможности УЗИ, КТ, МРТ, ПЭТ в диагностике заболеваний гепатобиллиарной системы, мочевыделительной системы, заболеваний эндокринной системы. /Ср/ /Ср/	6	3,7	ПК-5	Л1.1 Л2.1 Л2.2 Л3.1 Э1 Э2 Э3	0	
2.20	Разбор рентгенограмм, томограмм. Назбор задач и клинических случаев. Зачет. /Пр/ /Пр/	6	2	ПК-5	Л1.1 Л3.1 Э1	0	
2.21	/КрТО/	6	0,3		Э1	0	

## 5. ФОНД ОЦЕНОЧНЫХ СРЕДСТВ

### 5.1. Контрольные вопросы и задания

#### 5.1. Контрольные вопросы и задания

Вопросы для проверки уровня обученности ЗНАТЬ:

1. Меры защиты от вредного воздействия рентгеновских лучей.
2. Основные и специальные методы рентгенологического исследования. Их достоинства и недостатки.
3. Устройство рентгеновской трубки. Получение рентгеновских лучей.
4. Понятие о жестких и мягких рентгеновских лучах.
5. Устройство рентгеновских кассет. Рентгеновская пленка, усиливающие экраны.
6. Особенности рентгеновского изображения.
7. Требования к качеству рентгеновских снимков.
8. Методы рентгенологического исследования органов грудной клетки.
9. Флюорография и ее клиническое значение.
10. Томография и ее значение для диагностики.
11. Деление легких на доли и сегменты.
12. Корни легких и легочный рисунок (анатомический субстрат, нормальная картина).
13. Классификация внутригрудных лимфатических узлов по Сукенникову.
14. Рентген анатомия органов грудной клетки у детей.
15. Основные рентгенологические симптомы заболеваний легких у детей и взрослых.
16. Рентгенологическая картина крупозной пневмонии по стадиям.
17. Рентгенологическая картина очаговой пневмонии.
18. Рентгенологическая картина абсцесса легкого
19. Рентгенологическая картина плевритов.
20. Рентгенологическая картина бронхоэктазов.
21. Рентгенологическая картина центрального рака легкого. Нарушение бронхиальной проходимости.
22. Рентгенологическая картина периферического рака легкого.
23. Рентгенологическая картина метастазов в легкие.
24. Дифференциальная рентгенодиагностика полостных образований в легких.
25. Рентгенологическая картина первичного туберкулеза легких.
26. Рентгенологическая картина пневмоторакса и эмфиземы легких.
27. Методы лучевой диагностики заболеваний сердечно-сосудистой системы.

28. Рентгенологическая картина врожденных пороков сердца.
29. Рентгенологическая картина приобретенных пороков сердца.
30. О чем говорит смещение контрастированного пищевода при рентгенологическом исследовании сердца.
31. Методы лучевой диагностики заболеваний желудочно-кишечного тракта.
32. Рентгенологическая картина халазии и ахалазии кардии.
33. Рентгенологическая картина высокой и низкой атрезии желудочно-кишечного тракта.
34. Контрастные вещества, используемые в рентгенологии. Подготовка больных к исследованию.
35. Рентгенологическая картина дивертикулов пищевода.
36. Рентгенологическая картина опухолей пищевода.
37. Рентген-семиотика язвенной болезни желудка, луковицы двенадцатиперстной кишки.
38. Осложнения язвенной болезни.
39. Доброкачественные опухоли желудка.

стр. 9

40. Злокачественные опухоли желудка.
41. Рентгенологическая картина опухолей кишечника.
42. Рентгенологическая картина кишечной непроходимости.
43. Методы лучевой диагностики заболеваний костей.
44. Рентгенологические признаки перелома.
45. Виды смещения отломков костей.
46. Рентгенологические особенности переломов у детей.
47. Рентгенологические методы исследования эндокринной системы у детей.
47. Рентгенологические методы исследования вилочковой железы.
48. Определение костного возраста.
49. Показания к применению экскреторной урографии.
50. Контрастные вещества применяемые для восходящей и нисходящей урографии.

### 5.2. Темы курсовых работ (проектов)

Курсовые работы не предусмотрены.

### 5.3. Фонд оценочных средств

Тесты (Приложение 1);  
 Ситуационные задачи (Приложение 2);  
 Доклад с презентацией (темы докладов Приложение 3)  
 Рентгенограммы, серии КТ, МРТ (архив пленок, часть цифровых изображений представлены в Приложении 4).

### 5.4. Перечень видов оценочных средств

Тесты;  
 Ситуационные задачи;  
 Доклад с презентацией;  
 Рентгенограммы, сонограммы, серии снимков КТ и МРТ, диски с исследованиями - по каждой теме.

## 6. УЧЕБНО-МЕТОДИЧЕСКОЕ И ИНФОРМАЦИОННОЕ ОБЕСПЕЧЕНИЕ ДИСЦИПЛИНЫ (МОДУЛЯ)

### 6.1. Рекомендуемая литература

#### 6.1.1. Основная литература

	Авторы, составители	Заглавие	Издательство, год
Л1.1	Труфанов Г.Е., Асатурян М.А., Багненко С.С.	Лучевая диагностика: Учебник для ВУЗов	ГЭОТАР-Медиа 2016

#### 6.1.2. Дополнительная литература

	Авторы, составители	Заглавие	Издательство, год
Л2.1	Н.Хостен, Т.Либиг	Компьютерная томография головы и позвоночника: учебник	МЕДпресс-информ 2017
Л2.2	Т.Б.Мёллер, Э.Райф	Атлас секционной анатомии человека на примере КТ- и МРТ-срезов. Том 1 Голова и шея.: учебник	МЕДпресс-информ 2016

#### 6.1.3. Методические разработки

	Авторы, составители	Заглавие	Издательство, год
Л3.1	Куликова А.А., Алымкулов А.Т., Бейшембаев А.М.	Рентгенодиагностика заболеваний желудочно-кишечного тракта: Учебное пособие	КГМИПнПК 2017

### 6.2. Перечень ресурсов информационно-телекоммуникационной сети "Интернет"

Э1	Лучевая диагностика	<a href="http://en.bookfi.net/book/1476753">http://en.bookfi.net/book/1476753</a>
Э2	Компьютерная томография головы и позвоночника	<a href="http://www.03book.ru/upload/iblock/ddd/ddd93096eb76">http://www.03book.ru/upload/iblock/ddd/ddd93096eb76</a>
Э3	Атлас секционной анатомии человека	<a href="http://kingmed.info/knigi/Luchevaya_diaagnostika_i_luch">http://kingmed.info/knigi/Luchevaya_diaagnostika_i_luch</a>

### 6.3. Перечень информационных и образовательных технологий

#### 6.3.1 Компетентностно-ориентированные образовательные технологии

6.3.1.1	Традиционные образовательные технологии: лекции, практические занятия, ориентированные на сообщение знаний и способов действий, передаваемых студентам в готовом виде и предназначенных для усвоения. Чтение лекций предусматривает использование мультимедийного оборудования. Проведение практических занятий с применением таблиц, стендов, наглядных пособий.
6.3.1.2	
6.3.1.3	Посещение диагностических кабинетов, оснащенных рентгеновскими аппаратами, компьютерными, магнитно-резонансными томографами, ультразвуковыми диагностическими аппаратами. Студентов знакомят с особенностями выполнения рентгенограмм зубов и челюстей на дентальных аппаратах, ортопантомографах, на радиовизиографах, на общих диагностических аппаратах, включая томографию.
6.3.1.4	
6.3.1.5	Изучение каждого раздела иллюстрируется соответствующими медицинскими изображениями (рентгенограммы, томограммы, компьютерные и магнитно-резонансные томограммы, эхограммы, радиовизиограммы, скintiграммы).
6.3.1.6	
6.3.1.7	Самостоятельная работа студентов подразумевает подготовку к клиническим занятиям, написание протоколов исследования с последующим разбором с преподавателем, подготовку к текущей или итоговой аттестации по тестовым заданиям и ситуационным задачам, подготовку к итоговой аттестации практических навыков и умений, подготовку к итоговому контролю.
6.3.1.8	
6.3.1.9	Работа с учебной литературой рассматривается как вид учебной работы по модулю «Лучевая диагностика» и выполняется в пределах часов, отводимых на её изучение (в разделе СРС). Каждый обучающийся обеспечен доступом к библиотечным фондам Университета и кафедры.
6.3.1.10	Работа студента в группе формирует чувство коллективизма и коммуникабельность. Обучение студентов способствует воспитанию у них навыков общения с больным с учетом этико-деонтологических особенностей патологии и пациентов. Самостоятельная работа с пациентами способствует формированию навыков деонтологического поведения и врачебной этики, аккуратности, дисциплинированности. Посещение кабинетов лучевой диагностики и составление алгоритмов рационального лучевого обследования больного формирует навыки соблюдения Норм радиационной безопасности.

#### 6.3.2 Перечень информационных справочных систем и программного обеспечения

6.3.2.1	Диски с КТ и МРТ-исследованиями.
6.3.2.2	Файловый архив студентов ( <a href="http://www.studfiles.ru">http://www.studfiles.ru</a> )
6.3.2.3	Электронная библиотека КРСУ ( <a href="http://www.lib.krsu.edu.kg">http://www.lib.krsu.edu.kg</a> )

### 7. МАТЕРИАЛЬНО-ТЕХНИЧЕСКОЕ ОБЕСПЕЧЕНИЕ ДИСЦИПЛИНЫ (МОДУЛЯ)

7.1	При реализации программы специалиста используются аудитории оснащенные оборудованием и техническими средствами обучения (компьютеры, принтеры, проекторы, рентгенологическая аппаратура и т.д) на базе НЦОиГ и ЦСМ№6, все аудитории обеспечены открытым доступом к сети «Интернет», а так же ко всем современным профессиональным базам данных и информационным справочным системам.
-----	--

### 8. МЕТОДИЧЕСКИЕ УКАЗАНИЯ ДЛЯ ОБУЧАЮЩИХСЯ ПО ОСВОЕНИЮ ДИСЦИПЛИНЫ (МОДУЛЯ)

<p>Шкалы оценивания – Приложение 5</p> <p>Технологическая карта дисциплины – Приложение 6</p> <p>Обучение складывается из аудиторных занятий, включающих лекционный курс и практические занятия, и самостоятельной работы. При изучении учебной дисциплины необходимо использовать теоретические знания и освоить практически умения по лучевой диагностики.</p> <p>Практические занятия проводятся в виде опроса, демонстрации рентгенограмм, компьютерных томограмм, сонограмм и использования наглядных пособий, решения ситуационных задач.</p> <p>Самостоятельная работа студентов подразумевает подготовку к практическим занятиям, написание рефератов, выполнение творческих заданий и включает работу с учебной литературой, лекционным материалом, работу с электронными интернет-ресурсами по лучевой диагностики. Работа с учебной литературой рассматривается как вид учебной работы по дисциплине онкология и выполняется в пределах часов, отводимых на её изучение (в разделе СРС). Каждый обучающийся обеспечен доступом к библиотечным фондам Университета и кафедры. Написание реферата, учебной истории болезни способствуют формированию компетенций теоретических и практических навыков (умений). Работа студента в группе формирует</p>
---

чувство коллективизма и коммуникабельность. Обучение студентов способствует воспитанию у них навыков общения с пациентами с учетом этико-деонтологических особенностей патологии и пациентов. Исходный уровень знаний студентов определяется тестированием, текущий контроль усвоения предмета определяется устным опросом в ходе занятий, во время разбора рентгенограмм, при решении типовых ситуационных задач и ответах на тестовые задания. В конце изучения учебной дисциплины (модуля) проводится промежуточный контроль знаний с использованием тестового контроля, проверкой

1. Обзорное исследование живота у новорожденных детей целесообразно выполнять с помощью:
  - а) рентгеноскопии;
  - б) рентгенографии;
  - в) ультразвукового метода;
  - г) магнитно-резонансного метода.
  
2. Структуру стенки желудка или кишки можно выявить с помощью
  - а) париетографии
  - б) двойного контрастирования
  - в) РКТ
  - г) УЗИ
  
3. Прямой признак врожденного пилоростеноза:
  - а) значительное увеличение размеров желудка;
  - б) замедленное выделение контрастного вещества из желудка в кишку;
  - в) удлинение пилорического отдела желудка;
  - г) гиперперистальтика.
  
4. С осторожностью следует вводить контрастные вещества орально детям первых месяцев жизни:
  - а) с родовой травмой;
  - б) с гидроцефалией;
  - в) страдающим запорами;
  - г) с обезвоживанием.
  
5. Основные методики рентгенологического исследования пищевода, желудка, кишечника:
  - а) рентгеноскопия, рентгенография, флюорография
  - б) рентгеноскопия, рентгенография, томография
  - в) рентгенография, рентгеноскопия, полиграфия
  
6. Необходимый объем контрастного вещества для исследования верхних отделов пищеварительного тракта по отношению к разовой порции пищи детей первого года жизни составляет:
  - а) 100%;
  - б) 50%;
  - в) 33%;
  - г) 20%
  
7. Конкременты желчного пузыря при ультразвуковом исследовании определяются как:
  - а) гипоэхогенные образования с четким контуром и акустической тенью
  - б) гиперэхогенные образования с четким контуром и акустической тенью
  - в) многокамерные неоднородные эхоструктуры
  - г) образования с четким контуром, деформирующие контуры желчного пузыря
  
8. Эхографическая диагностика кист печени основывается на:
  - а) определении округлых анэхогенных образований с четкими контурами, располагающимися в паренхиме печени
  - б) определении солидных структур в паренхиме печени
  - в) определении неоднородных образований полиморфных эхоструктур с четкими контурами
  - г) определении инфильтративных изменений с различной степенью плотности

9. Наиболее информативной методикой исследования билиарной системы при желчекаменной болезни является

- а) ЭРХПГ
- б) УЗИ
- в) внутривенная холецистохолангиография
- г) инфузионная холеграфия

10. При подозрении на опухолевое поражение печени наиболее информативной методикой является

- а) обзорная рентгенография брюшной полости
- б) рентгеновская компьютерная томография
- в) контрастное исследование билиарной системы
- г) сцинтиграфия

11. При нефроптозе ведущим видом исследования является

- а) ультразвуковое исследование в вертикальном положении
- б) экскреторная урография
- в) ретроградная пиелография
- г) обзорная рентгенография

12. Нисходящая цистография показана при:

- а) подозрении на аномалии развития мочеточников;
- б) недержании мочи;
- в) для определения состояния сфинктеров уретры;
- г) расщеплении дужек поясничных позвонков

13. При выполнении цистографии у детей как осложнение может наблюдаться:

- а) тубулярный рефлюкс;
- б) форникальный рефлюкс;
- в) смешанный рефлюкс;
- г) венозный рефлюкс.

14. Ведущим лучевым методом при исследовании функциональной способности почек является:

- а) динамическая сцинтиграфия
- б) ультразвуковое исследование
- в) урография
- г) компьютерная томография

15. Сканирование почек и нефросцинтиграфия позволяют определить:

- а) скорость накопления радионуклида в почках
- б) скорость выведения радионуклида в почках
- в) размеры, форму, локализацию почек и функциональное состояние паренхимы
- г) скорость клубочковой фильтрации

16. Какие из перечисленных показателей позволяет определить ультразвуковое исследование почек:

- а) величину почечного кровотока
- б) функцию почечных клубочков и почечных канальцев
- в) размеры, форму, локализацию чашечно-лоханочной системы
- г) размеры, форму, локализацию чашечно-лоханочной системы и величину почечного кровотока

17. Анализ ангиографической картины печени основывается на изучении трех последовательных фаз:

а) артериальной, паренхиматозной, венозной

б) паренхиматозной, артериальной, венозной

в) артериальной, венозной, паренхиматозной

18. Цель радионуклидной гепатографии:

а) исследование анатомо-топографических особенностей печени

б) исследование поглатительно-выделительной функции печени

19. Основной способ изучения лучевой морфологии костей в норме и при патологии

а) рентгеновская компьютерная томография

б) МРТ

в) УЗИ

г) рентгенография

д) радионуклидные исследования

20. Для изучения метаболических процессов в костях и суставах используют

а) сонографию

б) МРТ

в) рентгенологическое исследование

г) радионуклидную сцинтиграфию

21. Первым в области локтевого сустава появляется ядро окостенения:

а) головчатого возвышения;

б) блока (внутреннего вала);

в) внутреннего надмыщелка;

г) наружного надмыщелка.

22. Позже других появляется ядро окостенения в

а) дистальном эпифизе лучевой кости

б) дистальном эпифизе локтевой кости

в) плечевом отростке (акромионе) лопатки

г) головке плечевой кости

д) эпифизах оснований фаланг и головках пястных костей

23. Переход от хрящевого скелета к костному завершается к

а) 10 годам

б) 15 годам

в) 20 годам

г) 25 годам

д) 30 годам

24. Исчезновение замыкающей костной пластинки в суставе является признаком развития

а) фиброзного анкилоза

б) костного анкилоза

в) вывиха

г) подвывиха

д) лоозеровской зоны перестройки

25. Выявить поднадкостничную гематому позволяет

а) УЗИ

б) доплерография

в) рентгеноскопия

- г) рентгенография
- д) рентгеновская томография

26. Клиновидная форма суставной щели характерна для

- а) вывиха
- б) подвывиха
- в) остеомиелита
- г) костного туберкулеза
- д) костного анкилоза

27. Уменьшение количества костных балок в единице объема кости называется

- а) остеосклероз
- б) остеопороз
- в) костная атрофия
- г) гиперостоз
- д) остеодеструкция

28. Решающим симптомом в диагностике врожденного вывиха бедра является:

- а) скошенность, недоразвитие вертлужной впадины;
- б) дислокация проксимального отдела бедренной кости;
- в) позднее появление ядра окостенения головки на стороне поражения;
- г) ни один из перечисленных признаков.

29. Для туберкулезного артрита наиболее характерно

- а) краевые эрозии суставных поверхностей костей
- б) деструкция центральных отделов суставных поверхностей
- в) контактные деструктивные очаги с противоположных сторон от суставной щели
- г) кистевидные образования в параартикулярных отделах костей

30. Периостальная реакция при злокачественных опухолях

- а) линейный периостит
- б) многослойный периостит
- в) периостальный козырек
- г) бахромчатый периостит

31. Игольчатый периостит характерен для

- а) туберкулеза
- б) остеомиелита
- в) остеогенной саркомы
- г) метастатического поражения
- д) остеохондромы

32. Назовите способы первичной визуализации головного мозга:

- а) рентгенологический + УЗИ
- б) РКТ + УЗИ
- в) РКТ + МРТ
- г) РКТ + Тепловидение
- д) рентгенологический + радиоизотопный

33. Перечислите основные способы визуализации щитовидной железы:

- а) рентгенологический + УЗИ
- б) Тепловизионный + УЗИ
- в) радиоизотопный + УЗИ



г) МРТ + рентгенологический

34. Кратность проведения обязательного ультразвукового скрининга во время беременности:

- а) 1 раз
- б) 2 раза
- в) 3 раза
- г) 5 раз

35. При каком способе лучевой диагностики возможна визуализация фолликулярного аппарата яичника:

- а) Тепловидение + МРТ
- б) РКТ
- в) УЗИ
- г) МРТ

36. «Золотой стандарт» в лучевой диагностике тромбоэмболии легочной артерии:

- а) эхокардиография с доплеровским анализом
- б) сцинтиграфия
- в) ангиопульмонография
- г) МРТ

37. Пневмоторакс при рентгенологическом исследовании относится к:

- а) синдрому тотального затемнения
- б) синдрому кольцевидной тени
- в) синдрому обширного просветления

38. Достоверным рентгенологическим признаком перфорации гастродуоденальной язвы является:

- а) высокое стояние диафрагмы
- б) наличие свободного газа в брюшной полости
- в) чаши Клойбера
- г) увеличенный газовый пузырь желудка

39. При подозрении на перфоративную язву желудка на первом этапе исследования должны быть:

- а) рентгеноскопия желудка с бариевой взвесью + эзофагогастродуоденоскопия
- б) обзорная рентгенография брюшной полости + эзофагогастродуоденоскопия
- в) лапороскопия

40. Какой метод лучевой диагностики используется при скрининге заболеваний молочных желез у женщин после 40 лет:

- а) термография
- б) УЗИ
- в) маммография
- г) радиоизотопный

41. Наиболее информативный способ лучевой диагностики при синуситах:

- а) рентгенологический
- б) УЗИ
- в) радиоизотопный
- г) тепловизионный
- д) МРТ

42. В.К. Рентген открыл излучение, названное впоследствии его именем в

- а) 1890 году

- б) 1895 году
- в) 1900 году
- г) 1905 году

43. Рентгеновское излучение это поток

- а) электронов
- б) квантов
- в) альфа-частиц
- г) нейтронов
- д) пи-мезонов

44. После получения аналоговых изображений изменять их яркость и интенсивность

- а) можно
- б) можно с использованием специальной программы
- в) нельзя

45. Наибольшую лучевую нагрузку дает

- а) рентгенография
- б) флюорография
- в) рентгеноскопия с люминесцентным экраном
- г) рентгеноскопия с УРИ

46. Рентгенография основана на свойстве рентгеновского излучения вызывать

- а) флюоресценцию
- б) фотохимические изменения
- в) ионизацию среды
- г) биологическое действие

47. Структурным элементом цифрового изображения являются

- а) воксели
- б) цифры
- в) пиксели
- г) графики
- д) всё вышеперечисленное

48. Латероскопия производится в положении пациента

- а) на боку и вертикальном ходе лучей
- б) на животе и вертикальном ходе лучей
- в) на спине или боку и горизонтальном ходе лучей
- г) на спине и вертикальном ходе лучей

49. Сульфат бария используют для контрастирования

- а) свищевых ходов
- б) забрюшинного пространства
- в) пищевода, желудка, кишечника
- г) полостных систем почек
- д) плевральной полости

50. Для исследования кровеносных сосудов применяют контрастные вещества

- а) соли тяжелых металлов
- б) водорастворимые йодсодержащие
- в) газообразные
- г) жирорастворимые йодсодержащие

51. Гамма-топография дает информацию в виде

- а) графиков
- б) изображения органов
- в) цифровых величин

52. «Горячие» (гиперфиксации) очаги накапливают радиофармацевтический препарат

- а) больше, чем окружающие ткани
- б) меньше, чем окружающие ткани

53. Критические органы для данного радиофармацевтического препарата

- а) накапливают изотоп больше, чем другие органы
- б) обладают большей радиочувствительностью

54. Требования, предъявляемые ко всем РФП

- а) короткий период полураспада
- б) избирательное накопление в изучаемом органе
- в) быстрое выведение препарата из организма
- г) высокая энергия гамма-излучения
- д) все верно

55.  $^{15}\text{O}$  — относится к радионуклидам

- а) долгоживущим
- б) среднеживущим
- в) короткоживущим
- г) ультракороткоживущим

56.  $^{67}\text{Ga}$ -цитрат имеет тропность к

- а) почкам
- б) щитовидной железе
- в) опухолевой ткани
- г) костной ткани
- д) печени

57. Гамма-камера используется для

- а) радиометрии
- б) радионуклидной визуализации органов
- в) радиографии

58. Для позитронно-эмиссионной томографии применяют радионуклиды

- а) долгоживущие
- б) среднеживущие
- в) короткоживущие
- г) ультракороткоживущие

59. Ультразвук представляет собой

- а) инфракрасное излучение
- б) электромагнитное излучение
- в) механические колебания среды
- г) поток фотонов

60. Для визуализации поверхностно-расположенных органов используется следующая частота ультразвуковых колебаний

- а) 2,0-3,0 МГц
- б) 3,5-4,5 МГц
- в) 5,0-7,0 МГц

61. Какой из видов ионизирующих облучений представляет наибольшую опасность при наружном воздействии?

- а)  $\alpha$ -частицы
- б)  $\beta$ -частицы
- в)  $\gamma$ -лучи

62. Выберите наиболее эффективный вид лечения для радиочувствительных новообразований:

- а) операция
- б) лучевая терапия
- в) комбинированный метод химиолучевое лечение

63. Опасности облучения спинного мозга:

- а) усиление рефлексов
- б) миелит
- в) появление патологических рефлексов

64. При определении величины суммарной поглощенной дозы в опухоли учитывают:

- а) гистологическое строение опухоли
- б) пол больного
- в) наличие или отсутствие метастазов
- г) локализацию опухоли

65. Рентгеноскопия грудной клетки позволяет изучить

- а) легочный рисунок
- б) подвижность диафрагмы
- в) состояние междолевой плевры
- г) мелкие очаговые тени

66. Наиболее информативной методикой выявления бронхоэктазов является

- а) рентгенография
- б) томография
- в) бронхография

67. Легочный рисунок является отображением

- а) соединительной ткани легкого
- б) бронхов
- в) кровеносных сосудов
- г) сосудов и бронхов
- д) лимфатических сосудов

68. Рентгенологическое исследование органов дыхания необходимо:

- а) недоношенному ребенку с синдромом дыхательных расстройств;
- б) ребенку с высокой температурой;
- в) ребенку с изменениями в крови;
- г) ребенку с шумами в сердце.

69. На рентгенограмме в передней прямой проекции левый контур сердечно-сосудистой тени имеет четыре дуги:

- а) на втором месяце жизни;
- б) к концу первого года жизни;
- в) к 3-летнему возрасту;
- г) после 3 лет.

70. Выявить небольшое количество жидкости в полости перикарда позволяет

- а) УЗИ
- б) рентгенография
- в) рентгеноскопия
- г) рентгеновская томография

71. Сосудистый рисунок можно определить у детей на рентгенограмме грудной клетки:

- а) с момента рождения;
- б) с первого месяца жизни;
- в) с 1 года;
- г) после 3 лет.

72. Присоединившийся к митральному стенозу аортальный стеноз:

- а) разгружает малый круг кровообращения;
- б) не влияет на гемодинамику малого круга;
- в) увеличивает застойные явления в легких;
- г) увеличивает степень артериальной гипертензии

73. Тотальное затемнение легочного поля без смещения органов средостения характерно для

- а) цирроза легкого
- б) фиброторакса
- в) экссудативного плеврита
- г) ателектаза легкого
- д) пневмонии

74. Смещение средостения в здоровую сторону характерно для

- а) центрального рака легкого
- б) экссудативного плеврита
- в) ателектаза доли
- г) хронической пневмонии

75. Для эмфиземы легких характерно увеличение грудной клетки

- а) вертикального размера
- б) поперечного размера
- в) передне-заднего размера
- г) всех размеров грудной клетки

76. Дифференцировать очаговый туберкулез и очаговую пневмонию позволяет

- а) величина очагов
- б) очертания очаговых теней
- в) отсутствие петрификатов
- г) динамика процесса

77. Для туберкулезного бронхоаденита характерно

- а) двустороннее поражение внутригрудных узлов с обызвествлением по контуру
- б) одностороннее увеличение одной — двух групп внутригрудных лимфоузлов
- в) расширение корня в сочетании с фокусом в легком
- г) двустороннее увеличение бронхопульмональных лимфатических узлов

д) правильно б) и г)

78. Туберкулезный инфильтрат характеризуется

- а) неоднородным треугольным по форме затемнением сегмента или доли легкого
- б) затемнением с нечетким контуром и очагами отсева
- в) затемнением сегмента с уменьшением его объема
- г) круглым фокусом с распадом и уровнем жидкости

79. Хронический гематогенно-диссеминированный туберкулез характеризуется

- а) двусторонним тотальным поражением
- б) преимущественным поражением 1-го, 2-го, 6-го сегментов
- в) нижнедолевым поражением
- г) локализация неопределенная

80. Первые рентгенограммы в России произвел

- а) М.И. Неменов
- б) И.П. Павлов
- в) А.С. Попов
- г) Д. И. Менделеев

81. Источником электронов в рентгеновской трубке служит

- а) вращающийся анод
- б) нить накала
- в) фокусирующая чашечка
- г) вольфрамовая мишень

82. Изображение, получаемое на рентгеновской пленке

- а) позитивное
- б) негативное
- в) световое
- г) флюоресцирующее

83. Основными компонентами системы передачи и архивирования цифровых изображений (PACS) являются

- а) локальная компьютерная сеть
- б) цифровой архив изображений
- в) программы для демонстрации и обработки изображений
- г) интерфейсы
- д) верны все ответы

84. Участок ткани, в котором не накапливается РФП называется

- а) «холодный очаг»(гипофиксация)
- б) «горячий очаг»(гиперфиксация)
- в) затемнение
- г) просветление

85. Распределение радионуклида в органе изучает

- а) флюорография
- б) гамма-топография
- в) радиометрия
- г) радиография
- д) РКТ

86. Эффективный (биологический) период полувыведения это

- а) время, в течение которого активность радиоактивного источника уменьшается в два раза
- б) время, в течение которого активность радиофармацевтического препарата уменьшается в два раза за счет выведения из организма
- в) время, в течение которого активность радиофармацевтического препарата в организме уменьшается в два раза за счет распада и выведения

87. Противопоказанием для проведения радионуклидного исследования является

- а) детский возраст
- б) старческий возраст
- в) сердечно-сосудистая недостаточность
- г) беременность

88.  $^{99m}\text{Tc}$  относится к радионуклидам

- а) долгоживущим
- б) среднеживущим
- в) короткоживущим
- г) ультракороткоживущим

89.  $^{99m}\text{Tc}$ -альбумин имеет тропность к

- а) почкам
- б) щитовидной железе
- в) костной ткани
- г) печени
- д) не имеет тропности

90. Для получения изображения внутренних органов применяют радионуклиды, испускающие излучение

- а) альфа
- б) бета
- в) гамма

91. При позитронно-эмиссионной томографии регистрируется излучение

- а) альфа
- б) бета
- в) гамма
- г) позитронное

92. Для радиоиммунологических исследований наиболее часто применяют радионуклид

- а)  $^{131}\text{I}$
- б)  $^{123}\text{I}$
- в)  $^{125}\text{I}$

93. Для изучения скорости кровотока в сосудах используют

- а) рентгеноскопию
- б) доплерографию
- в) магнитно-резонансную томографию
- г) ультразвуковое исследование в В-режиме
- д) ультразвуковое исследование в М-режиме

94. От частоты ультразвукового сигнала зависит

- а) спектр отраженного сигнала и скорость его распространения
- б) ионизация

- в) разрешающая способность и глубина проникновения сигнала
- г) стоимость исследования

95. Ультразвуковая сонограмма (сканограмма) является отображением

- а) всего органа
- б) одного слоя органа
- в) функции органа

96. Допплеровское ультразвуковое исследование позволяет изучить

- а) кровоток
- б) структуру органа
- в) функцию органа

97. Основой изображения органов на РКТ является

- а) естественная контрастность
- б) плотность органов
- в) построение изображения на основе шкалы плотности Хаунсфильда

98. Полученное изображение при РКТ является

- а) аналоговым
- б) цифровым реконструированным
- в) фотоотпечатком
- г) аналого-цифровым

99. При каком виде РКТ исследований получают наиболее быстрое сканирование?

- а) электронно-лучевая
- б) спиральная
- в) мультиспиральная
- г) шаговая

100. Рентгеновская компьютерная томография наиболее информативна при исследовании

- а) лимфатических узлов средостения
- б) пульсации сердца
- в) подвижности диафрагмы

101. Бронхография позволяет изучить состояние

- а) легочной паренхимы
- б) плевры
- в) средостения
- г) бронхов
- д) все ответы верны

102. Расправление легких у новорожденных детей наступает в:

- а) первые сутки;
- б) течение 48 ч;
- в) течение недели;
- г) течение месяца.

103. Левая половина купола диафрагмы на выдохе находится на уровне переднего отрезка

- а) 4 ребра



- б) 5 ребра
- в) 6 ребра
- г) 7 ребра
- д) 8 ребра

104. Смещение органов средостения определяют по

- а) левой границе сердца
- б) правой границе сердца
- в) трахее и границам средостения
- г) положению ключиц

105. При подозрении на пневмоторакс рентгенографию грудной клетки проводят

- а) на вдохе
- б) на выдохе
- в) без задержки дыхания

106. Самой частой причиной образования жидкости в плевральной полости у новорожденных является:

- а) хилоторакс;
- б) сердечная недостаточность;
- в) гемоторакс травматического происхождения;
- г) экссудативный плеврит воспалительного характера.

107. Сердечно-легочный коэффициент складывается из соотношений

- а) поперечного размера сердца к диаметру грудной клетки
- б) длинника сердечной тени к диаметру грудной клетки
- в) высоты сердечной тени к диаметру грудной клетки
- г) поперечного размера сердца к половине диаметра грудной клетки

108. Для определения скорости кровотока в сосудах используют

- а) доплерографию
- б) ангиографию
- в) сонографию
- г) флебографию

109. Подвижность купола диафрагмы при эмфиземе легких

- а) резко снижена
- б) не изменена
- в) усилена
- г) резко усилена

110. К особенностям сердца новорожденных относятся следующие:

- а) левый и правый желудочек равны по своим размерам;
- б) левый желудочек значительно превосходит размеры остальных камер сердца;
- в) левое предсердие значительно больше правого;
- г) объем правого желудочка превышает таковой левого

111. При тотальном экссудативном плеврите затемнение имеет

- а) неоднородный характер
- б) однородный или неоднородный характер
- в) однородный характер

112. Дифференциальная диагностика туберкулемы легкого и периферического рака основывается на ряде признаков, например:
- а) анализе характера контура
  - б) локализации очага
  - в) размерах образования
  - г) изменении плевры
113. При подозрении на рак долевого бронха вслед за рентгенографией необходимо произвести
- а) РКТ
  - б) ангиопульмонографию
  - в) ангиографию бронхиальных артерий
  - г) бронхографию
114. К характерным симптомам центрального рака, выявляемым при бронхографии, относятся все перечисленные, кроме
- а) просвет бронха не изменен
  - б) ампутации бронха крупного калибра
  - в) конической культы бронха
  - г) концентрического сужения бронха
115. Окружающая легочная ткань при периферическом раке легкого
- а) имеет иногда тяжистую дорожку от опухоли к корню
  - б) не изменяется
  - в) нередко имеет вокруг очаговые тени
116. К расширению корней легких приводит увеличение лимфатических узлов
- а) бифуркационной группы
  - б) трахеобронхиальной группы
  - в) бронхопульмональной группы
  - г) паратрахеальной группы
117. Функциями илеоцекального клапана являются
- а) предотвращение преждевременного попадания содержимого тонкой кишки в слепую до завершения процесса переваривания
  - б) предотвращение попадания толстокишечной флоры в тонкую кишку
  - в) обе указанные выше
  - г) ни одна из перечисленных
118. Из перечисленных отделов кишечника не имеет брыжейки
- а) двенадцатиперстная кишка
  - б) тощая кишка
  - в) подвздошная кишка
  - г) червеобразный отросток слепой кишки
119. В норме правый купол диафрагмы располагается на уровне передних отделов
- а) III-IV ребер (VII-VIII грудных позвонков)
  - б) V-VI ребер (IX-X грудных позвонков)
  - в) VII-VIII ребер (XI грудного позвона)
  - г) IX-X ребер (XII грудного позвона)
120. Левый купол диафрагмы располагается по отношению к правой

- а) на одном уровне
- б) на одно ребро (межреберье) ниже
- в) на одно ребро (межреберье) выше
- г) ниже на вдохе, выше на выдохе

121. У детей, по сравнению со взрослыми, диафрагма располагается

- а) выше
- б) ниже
- в) на том же уровне
- г) нет определенной закономерности

122. Признаки дивертикула:

- а) тень контрастированных концов дивертикула всегда выходит за тень контрастированного органа, складки слизистой заходят в дивертикул
- б) тень дивертикула не выходит за тень контрастированного органа, складки слизистой заходят в дивертикул
- в) тень дивертикула всегда выходит за тень контрастированного органа, складки слизистой обрываются

123. Тепловизионные признаки злокачественных новообразований:

- а) локальное повышение температуры, нечеткие контуры, структура гомогенная или гетерогенная, участки гипертермии в проекции регионарных л/узлов
- б) диффузное повышение температуры, с нечеткими контурами, гомогенной или гетерогенной структуры, участки гипертермии в проекции регионарных л/узлов
- в) локальное понижение температуры, нечеткие контуры, гетерогенной структуры, участками в проекции регионарных л/узлов

124. Наиболее достоверный признак илеоцекальной инвагинации у детей первого года жизни:

- а) горизонтальные уровни жидкости в петлях кишечника;
- б) «чаши Клойбера» и «арки» в кишечных петлях на обзорной рентгенограмме живота;
- в) дополнительная тень округлой или овальной формы в области илеоцекального клапана при проведении воздушной ирригоскопии;
- г) задержка поступления воздуха из слепой кишки в подвздошную при воздушной ирригоскопии

125. Основным признаком болезни Гиршпрунга является:

- а) увеличение диаметра сигмовидного отдела ободочной кишки;
- б) большое количество горизонтальных уровней жидкости в петлях кишечника;
- в) зона сужения в области перехода сигмовидной части ободочной кишки в прямую;
- г) отсутствие перистальтики в сигмовидной кишке.

126. Увеличенная бугристая печень с множественными обызвествлениями в виде глыбок или колец на значительном протяжении органа наблюдается

- а) при абсцессах печени
- б) при метастазах в печень
- в) при эхинококкозе печени
- г) при конкрементах или обызвествлениях, расположенных забрюшинно

127. Нарушение работы сфинктеров и мускулатуры желчного пузыря и общего желчного протока, проявляющегося при холецистографии изменением нормального характера опорожнения желчного пузыря, наблюдается

- а) при ожирении
- б) при гепатитах
- в) при дискинезиях пузыря и протоков
- г) при доброкачественной опухоли желчного пузыря

128. Толщина стенки желчного пузыря при ультразвуковом исследовании у здорового ребенка:
- а) не определяется;
  - б) до 1 мм;
  - в) до 2 мм;
  - г) до 3 мм.
129. Образование камней желчного пузыря обусловлено процессами
- а) механическими
  - б) химическими
  - в) физико-химическими
  - г) инфекционными
130. В норме верхний полюс правой почки по сравнению с левой располагается ниже
- а) на 1-2 см
  - б) на 3-4 см
  - в) на 5-6 см
  - г) на 10 см
131. Длинные оси почек у здорового человека располагаются
- а) параллельно позвоночнику
  - б) пересекаются друг с другом под углом, открытым книзу
  - в) пересекаются друг с другом под углом, открытым кверху
  - г) левая параллельна, правая под углом
132. Ширина лоханки у здоровых детей 5-10 лет может достигать:
- а) 3 мм;
  - б) 5 мм;
  - в) 7 мм;
  - г) 9 мм.
133. Наиболее часто встречающаяся разновидность пузырно-мочеточникового рефлюкса у девочек:
- а) обструктивная;
  - б) воспалительная;
  - в) врожденная;
  - г) медикаментозная
134. Уплотнение пирамидок почек у детей старшего возраста при ультразвуковом исследовании их является признаком:
- а) нефрокальциноза;
  - б) порока развития почек;
  - в) пиелонефрита;
  - г) транзиторных метаболических нарушений
135. Ультразвуковое исследование почек позволяет определить:
- а) величину почечного кровотока
  - б) функцию почечных клубочков и почечных канальцев
  - в) размеры, форму, локализацию чашечно-лоханочной системы
  - г) размеры, форму, локализацию чашечно-лоханочной системы и величину почечного кровотока

136. Какие показатели позволяют определить радионуклидное исследование почек (сканирование, нефросцинтиграфия):
- а) скорость накопления радионуклида в почках
  - б) скорость выведения радионуклида в почках
  - в) размеры, форму, локализацию почек и функциональное состояние паренхимы
  - г) скорость клубочковой фильтрации
137. Для исследования анатомо-топографических особенностей печени используют радиофармацевтические препараты (РФП):
- а) меченные красители
  - б) коллоидный раствор
138. Подготовка пациента к пероральной холицистографии состоит из трех этапов:
- а) беседа с врачом, выполнение режима питания, прием контрастного вещества
  - б) беседа с врачом, прием контрастного вещества, выполнение режима питания
  - в) выполнение режима питания, беседа с врачом, прием контрастного вещества
139. Динамическая сцинтиграфия гепатобиллиарной системы (гепатобиллисцинтиграфия) включает в себя:
- а) оценку функционального состояния печени
  - б) концентрационной и двигательной (моторной) функции желчного пузыря
  - в) проходимость желчных путей
  - г) диагностику органической патологии желчевыделительной системы
  - д) а, б
  - е) в, г
  - ж) а, б, в, г
140. Наиболее информативные способы лучевой диагностики при инородных телах глаз:
- а) рентгенологический + МРТ
  - б) рентгенологический + УЗИ
  - в) УЗИ + МРТ
  - г) Тепловизионный + УЗИ
  - д) радиоизотопный + рентгенологический
141. Стандартная нейросонография структур головного мозга у детей проводится:
- а) через задний родничок;
  - б) через передний родничок;
  - в) через чешую височной кости;
  - г) через венечный шов
142. При радионуклидном исследовании щитовидной железы используют следующий радиофармпрепарат:
- а)  $^{99m}\text{Tc}$  – пертехнетат
  - б)  $^{99m}\text{Tc}$  – пирофосфат
  - в)  $^{99m}\text{Tc}$  – коллоид
  - г)  $^{99m}\text{Tc}$  – дифосфонат
143. При каком способе лучевой диагностики возможна визуализация фолликулярного аппарата яичника:
- а) Тепловидение + МРТ
  - б) РКТ
  - в) УЗИ

г) МРТ

144. Достоверным рентгенологическим признаком перфорации гастродуоденальной язвы является:

- а) высокое стояние диафрагмы
- б) наличие свободного газа в брюшной полости
- в) чаши Клойбера
- г) увеличенный газовый пузырь желудка

145. При подозрении на перфоративную язву желудка первым исследованием должна быть:

- а) рентгеноскопия желудка с бариевой взвесью
- б) обзорная рентгенография брюшной полости
- в) эзофагогастродуоденоскопия
- г) лапороскопия

146. Наиболее информативным методом исследования при опухоли молочной железы является:

- а) термография
- б) УЗИ
- в) маммография
- г) радиоизотопный

147. Наиболее информативный способ лучевой диагностики при заболеваниях верхнечелюстных пазух:

- а) рентгенологический
- б) УЗИ
- в) радиоизотопный
- г) тепловизионный
- д) МРТ

148. Наибольшая толщина кортикального слоя наблюдается в

- а) диафизе
- б) метафизе
- в) эпифизе
- г) апофизе

149. Рентгеновская суставная щель это пространство между

- а) суставными хрящами
- б) замыкающими пластинками суставных отделов костей
- в) ростковыми хрящами

150. К длинным трубчатым костям относятся

- а) ключицы
- б) кости голени
- в) ребра
- г) кости запястья

151. Ребра относятся к костям

- а) длинным трубчатым
- б) коротким трубчатым
- в) губчатым
- г) плоским
- д) смешанным

152. Кости основания черепа относятся к костям
- а) длинным трубчатым
  - б) коротким трубчатым
  - в) губчатым
  - г) плоским
  - д) смешанным
153. Какой клинический симптом указывает на нестабильность тазобедренных суставов у новорожденных?:
- а) симптом увеличения отведения бедер;
  - б) симптом наружной ротации конечности на стороне поражения;
  - в) симптом соскальзывания;
  - г) симптом укорочения бедра
154. Путь введения контрастного вещества при проведении фистулографии
- а) внутрисосудистый
  - б) в полость сустава
  - в) в свищевой ход
155. Суставной отдел длинной трубчатой кости называется
- а) эпифиз
  - б) метафиз
  - в) диафиз
  - г) апофиз
156. Первые включения солей кальция в костной мозоли определяются после травмы через
- а) 2 недели
  - б) 3 недели
  - в) 1 месяц
  - г) 2 месяца
  - д) 3 месяца
157. Контрольное рентгенологическое исследование пациенту с переломом кости после наложения гипса следует назначить через
- а) 4-5 дней
  - б) 1 неделю
  - в) 2 недели
  - г) 3 недели
  - д) 1 месяц
158. МРТ используют при травме костно-суставной системы
- а) для выявления линии перелома в трубчатой кости
  - б) для дифференциальной диагностики патологического перелома позвонка
  - в) при переломе тела и дуги позвонка для выявления сдавления отломками спинного мозга и его корешков
  - г) для определения костной мозоли
159. Полное несоответствие суставных концов костей называется
- а) перелом
  - б) вывих
  - в) подвывих
  - г) ложный сустав

д) анкилоз

160. Остеобластические метастазы в кости наиболее характерны для рака

- а) легких
- б) почки
- в) щитовидной железы
- г) предстательной железы

161. Для остеосаркомы характерен периостит

- а) линейный
- б) слоистый
- в) игольчатый
- г) бахромчатый

162. Для артрозов характерны

- а) краевые эрозии суставных поверхностей костей
- б) краевые костные разрастания
- в) сужение суставной щели
- г) регионарный остеопороз
- д) правильно б и в

163. Рентгенологическим симптомом пареза или паралича глотки является:

- а) расширение позадиперстневидного мягкотканого пространства
- б) деформация грушевидных синусов
- в) задержка контрастного вещества в валекулах и грушевидных синусах
- г) асимметричное прохождение контрастного вещества через глотку

164. В рентгенологической картине ахалазии кардии, кардиоспазма,

- а) кардиоэзофагиального рака, склеродермии общим симптомом является:
- б) смещение пищевода
- в) расширение пищевода
- г) укорочение пищевода
- д) удлинение пищевода

165. У больного имеются боли за грудиной при приеме пищи, периодическая дисфагия.

Рентгенологически в наддиафрагмальном сегменте пищевода определяется ниша на контуре и на рельефе диаметром 0,3 см. Просвет пищевода на этом уровне циркулярно сужен с четкими неровными, проходимость для бариевой взвеси сохранена. Имеются фиксированная грыжа пищеводного отверстия диафрагмы. Клинико-рентгенологическая картина позволяет установить:

- а) эндофитный рак с изъязвлением
- б) блюдцеобразный рак
- в) эзофагит
- г) рубцово-язвенный процесс в пищеводе

166. Антральный отдел желудка укорочен и циркулярно сужен, контуры его неровные, перистальтика ослаблена, складки слизистой поперечно или косо расположены. Это рентгенологическая картина:

- а) антрального ригидного гастрита
- б) улиткообразной деформации
- в) эндофитного рака
- г) рубцово-язвенного стеноза привратника



167. При экзофитных образованиях желудочно-кишечного тракта наиболее информативной методикой является:

- а) стандартное рентгенологическое исследование в фазу полутугого и тугого заполнения
- б) первичное двойное контрастирование
- в) пневмография
- г) пневмоперитонеум

168. Снижение тонуса двенадцатиперстной кишки со стазом бария в нижнем горизонтальном отделе при сохраненной проходимости, гиперсекреция, расширение складок слизистой - рентгенологические симптомы:

- а) дуоденита
- б) панкреатита
- в) кольцевидной поджелудочной железы
- г) хронической артерио-мезентериальной непроходимости

169. Отмечается увеличение печени или ее деформация в виде ограниченного выбухания. При ультразвуковом исследовании поверхность ее неровная, выявлено образование, асцит. При ангиографии имеется патологическая перестройка сосудов печени. Такие изменения наблюдаются:

- а) при гемангиоме
- б) при первичном раке
- в) при эхинококковой кисте
- г) при гипертрофическом

170. Перистальтика желудка в норме при вертикальном положении больного начинается на уровне:

- а) кардии
- б) верхней половины тела
- в) нижней половины тела
- г) антрального отдела

171. Основные симптомы эзофагита могут быть получены:

- а) при тугом заполнении пищевода барием
- б) при двойном контрастировании
- в) при изучении рельефа слизистой оболочки
- г) при применении фармакологических препаратов

172. При дифференциальной диагностике воспалительных, опухолевых и рубцовых изменений пищевода наиболее эффективным методом исследования является:

- а) рентгенологическое исследование с бариевой взвесью
- б) эзофагоскопия
- в) париетография, тройное контрастирование
- г) двойное контрастирование с применением фармакопрепаратов и функциональных проб

173. Рентгендиагностика острой тонко-кишечной непроходимости основана:

- а) наличие воздуха в кишечнике
- б) наличие свободной жидкости в брюшной полости
- в) наличие "чаш" ширина жидкости, которой превышает высоту газа над ней
- г) наличие "чаш" ширина жидкости меньше высоты газа над ней

174. Рентгендиагностика острой толсто-кишечной непроходимости основана:

- а) наличие воздуха в кишечнике
- б) наличие свободной жидкости в брюшной полости

- в) наличие "чаш" ширина жидкости, которой превышает высоту газа над ней
- г) наличие "чаш" ширина жидкости меньше высоты газа над ней

175. Симптомом странгуляционной непроходимости тонкого кишечника в отличие от обтурационной является:

- а) наличие чаш и арок
- б) отсутствие симптомов переливания жидкости из одной петли в другую
- в) арки и чаши расположены на одном уровне
- г) наличие свободной жидкости в брюшной полости

176. Симптомом перфорации полого органа является:

- а) наличие жидкости и газа в кишечнике
- б) высокое стояние диафрагмы
- в) наличие свободного газа под куполом диафрагмы
- г) симптом отсутствует

177. Отличительными признаками механической непроходимости от функциональной является:

- а) наличие арок и чаш
- б) наличие закругленных арок (симптом Петрова)
- в) наличие свободной жидкости брюшной полости
- г) наличие свободного газа брюшной полости

178. Отличие функциональной непроходимости от механической является:

- а) наличие закругленных арок (симптом Петрова)
- б) наличие свободного газа брюшной полости
- в) наличие арок и чаш
- г) наличие свободной жидкости брюшной полости

179. Для недостаточности митрального клапана в правой кривой проекции характерен радиус дуги отклонения контрастированного пищевода:

- а) малый
- б) средний
- в) большой
- г) отклонения пищевода нет

180. Для митрального стеноза характерны нарушения гемодинамики в малом круге кровообращения:

- а) гиповолемия
- б) гипervолемия
- в) сочетание артериальной гипертензии и венозного застоя
- г) нормальный кровоток

181. Для какого порока сердца характерно обеднение сосудистого рисунка легких: недостаточность митрального клапана

- а) тетрада Фалло
- б) дефект межжелудочковой перегородки
- в) незаращение артериального протока

182. Узуры ребер характерны:

- а) для дефекта межжелудочковой перегородки
- б) для открытого артериального протока
- в) для коарктации аорты

г) для стеноза устья аорты

183. Градиент артериального давления на верхних и нижних конечностях (на верхних - гипертония, на нижних - сниженное или не определяется) - симптом, характерный:

- а) для аортального стеноза
- б) для коарктации аорты
- в) для тетрады Фалло
- г) для миокардита

184. При остром "легочном" сердце корни легких увеличиваются за счет:

- а) расширения вен
- б) расширения легочных артерий
- в) расширения артерий и вен
- г) расширения сосудов нет

185. Для сдавливающего перикардита характерно:

- а) усиление легочного рисунка
- б) нормальный легочный рисунок
- в) обеднение легочного рисунка
- г) атипичный легочный рисунок

186. Какой из перечисленных отделов скелета поражается наиболее часто при бруцеллезе:

- а) позвоночник
- б) череп
- в) ключица
- г) кости кисти и стопы

187. Наиболее часто среди переломов проксимального конца плечевой кости встречается перелом:

- а) хирургической шейки
- б) малого бугорка
- в) головки
- г) анатомической шейки

188. Симптомом вздутия кости сопровождается:

- а) спондило-эпифизарная дисплазия
- б) арахнодактилия
- в) фиброзная дисплазия
- г) несовершенный остеогенез

189. Для туберкулеза наиболее характерны секвестры:

- а) губчатые
- б) кортикальные
- в) тотальные
- г) кортикальные и тотальные

190. Наиболее показательны для энхондромы:

- а) вздутие кости
- б) ячеисто - трабекулярный рисунок
- в) склеротический ободок
- г) обызвествление

191. Для гемангиомы свода черепа характерны все перечисленные ниже признаки, кроме:

- а) умеренного вздутия кости
- б) мелкофестончатого характера очертаний патологического очага
- в) разрушения внутренней компактной пластинки
- г) преимущественного радиарного расположения элементов ячеисто-трабекулярного рисунка

192. В большинстве случаев интенсивность тени зависит от:

- а) возраста и пола больного
- б) локализации
- в) объема органа
- г) формы тени

193. Расширение и бесструктурность корней легких наиболее характерна для:

- а) хронического бронхита
- б) эмфиземы легких
- в) легочной гипертензии
- г) венозного застоя в легких

194. При легочной гипертензии в системе малого круга кровообращения отмечается:

- а) венозный застой
- б) западение легочной артерии
- в) резкое увеличение легочной артерии
- г) линии Керли

195. Корни легких при венозном застое:

- а) не изменяются
- б) увеличиваются
- в) увеличиваются, но теряют структуру
- г) увеличиваются и приобретают полициклические контуры

196. Наиболее убедительным признаком объемного уменьшения доли легкого является:

- а) вогнутость междолевой щели
- б) расширение корня
- в) высокое расположение купола диафрагмы
- г) интенсивное затемнение доли

197. В дифференциальной диагностике солитарных полостей в легких наибольший вес имеет:

- а) локализация
- б) размеры
- в) характер стенок
- г) наличие или отсутствие жидкого содержимого

198. Смещение средостения в здоровую сторону характерно для:

- а) рака легкого
- б) экссудативного плеврита
- в) прогрессирующей легочной дистрофии
- г) хронической пневмонии

199. Наиболее характерный синдром гемосидероза?

- а) усиление сосудистого рисунка
- б) широкие корни легкого
- в) наличие жидкости в плевральной полости
- г) множественные узелковые тени

200. Наиболее часто встречающийся порок развития легких:

- а) трахеобронхомегалия
- б) легочная секвестрация
- в) пищеводнобронхиальный свищ
- г) кистозная гипоплазия

201. Для кистозного легкого характерны:

- а) усиление и деформация легочного рисунка
- б) множественные тонкостенные полости
- в) повышение прозрачности
- г) расширение корня и деформация легочного рисунка

202. Гипоплазия легочной артерии проявляется:

- а) обеднением легочного рисунка
- б) усилением бронхолегочного рисунка
- в) деформацией легочного рисунка
- г) отсутствием легочного рисунка

203. При гипоплазии легочной артерии характерно:

- а) сужение корня
- б) отсутствие головки корня
- в) отсутствие хвостовой части корня
- г) расширение корня легкого

204. Смещение трахеи возможно при:

- а) трахеальных опухолях
- б) паратрахеальных опухолях
- в) лимфадените
- г) трахеите

205. Двустороннее расширение корней и полициклические их очертания наиболее характерны:

- а) для туберкулезного бронхоаденита
- б) для лимфосаркомы
- в) для саркоидоза
- г) для центрального рака легкого

206. Начальную фазу обратного развития острой пневмонии можно отличить от ограниченного пневмосклероза на основании:

- а) характера деталей легочного рисунка
- б) пробы Вальсавы или экспираторной нагрузки
- в) латероскопии
- г) наличия плевральных спаек

207. Аспергиллома легких локализуется:

- а) в обычной ткани легкого
- б) в старых санированных кавернах, в полости хронического абсцесса
- в) в свежих кавернах
- г) в очаговых инфильтратах

208. Чем рентгенологически отличаются множественные фокусы септической метастатической пневмонии от метастазов злокачественной опухоли?

- а) количеством
- б) локализацией
- б) формой тени
- в) особенностями динамики процесса

209. Между очаговым туберкулезом и очаговой пневмонией дифференциальную диагностику решает:

- а) величина очагов
- б) очертания очаговых теней
- в) отсутствие петрификатов
- г) динамика процесса

210. Для ограниченного пневмосклероза наиболее характерно поражение:

- а) легочной паренхимы
- б) легочных сосудов
- в) бронхов
- г) всех элементов легочной ткани

211. К наиболее важным скиалогическим признакам в диагностике гамартохондромы легкого относятся:

- а) включение извести, четкость контуров
- б) однородность структуры
- в) "дорожка" к корню
- г) очаговые тени в окружающей легочной ткани

212. Основным патоморфологическим признаком, указывающим на хроническое течение бронхита является:

- а) инфильтрация легочной ткани
- б) бронхоэктазии
- в) развитие соединительной ткани
- г) лимфостаз

213. В дифференциальной рентгенодиагностике ограниченного пневмосклероза и туберкулеза легких имеет значение:

- а) локализация
- б) объем поражения
- в) наличие очаговых теней
- г) наличие полостей

214. Укажите преимущественную локализацию абсцессов в легких:

- а) нет преимущественной локализации
- б) передние отделы правого легкого
- в) задние отделы правого легкого
- г) верхние отделы левого легкого

215. Какой из признаков наиболее характерен для дренирующегося острого абсцесса легкого?

- а) нет признаков
- б) горизонтальный уровень жидкости
- в) наличие "секвестра"
- г) наличие "дорожки" к корню

216. Укажите основной признак хронического абсцесса:

- а) округлый инфильтрат

- б) неправильная полость со склерозом вокруг
- в) плевральные шварты
- г) бронхоэктазы

217. Какой скиалогический признак наиболее характерен для бронхоэктазии:

- а) гомогенное затемнение
- б) деформация легочного рисунка
- в) повышение прозрачности легкого в зоне их расположения
- г) нет признаков

218. Какой вид деформации легочного рисунка характерен для мешотчатых бронхоэктазии:

- а) линейный
- б) петлистый
- в) ячеистый равномерный
- г) ячеистый неравномерный

219. Какой скиалогический признак может указывать на наличие цилиндрических бронхоэктазов:

- а) нет признаков
- б) сетчатая деформация легочного рисунка
- в) парные параллельные, полосовидные тени
- г) сотовый рисунок

220. Какая пневмония закономерно протекает с абсцедированием:

- а) гипостатическая
- б) крупозная
- в) зоинофильная
- г) стафилококковая

221. Подвижность купола диафрагмы при эмфиземе легких:

- а) резко снижена
- б) не изменена
- в) усилена
- г) повышена

222. Что наиболее характерно для эмфиземы легких:

- а) усиление и деформация рисунка
- б) расширение легочных корней
- в) повышение прозрачности легочных полей и ослабление легочного рисунка
- г) очаговая диссеминация

223. К симптомам на экскреторных урограммах, на основании которых можно предположить сосудистую патологию почек, относятся:

- а) деформация чашечек и лоханки
- б) дилатация чашечек и лоханки
- в) слабая или отсутствующая нефротическая фаза
- г) при ретроградной пиелоуретрографии патологии нет

224. Для первичного туберкулезного комплекса характерно:

- а) доленое затемнение
- б) двустороннее поражение
- в) биполярность изменений
- г) жидкость в плевральной полости

225. Туберкулез внутригрудных лимфоузлов чаще наблюдается в:
- а) детском и юношеском возрасте
  - б) пожилом и среднем возрасте
  - в) молодом возрасте
  - г) детском, молодом и пожилом возрасте
226. Туберкулезный ранний инфильтрат характеризуется:
- а) неоднородным, треугольным по форме затемнением сегмента или доли легкого
  - б) округлым затемнением под ключицей размером около 4,5 см в диаметре
  - в) затемнением сегмента с уменьшением его объема
  - г) круглым фокусом с распадом и уровнем жидкости
227. Саркоидоз 2-й стадии и диссеминированный туберкулез легких отличаются:
- а) характером изменений корней легких и средостения
  - б) характером легочной диссеминации
  - в) бронхографической картиной
  - г) плевральными изменениями
228. Отличие туберкуломы легкого и периферического рака основывается на:
- а) анализе характера контура тени и его структуры
  - б) локализации опухоли
  - в) размерах образования
  - г) изменении плевры
229. Деструкции в слоистых туберкуломах чаще локализуются:
- а) в верхнем полюсе
  - б) в центре
  - в) у нижнего полюса
  - г) эксцентрично
230. В дифференциальной рентгенодиагностике гипоплазии и сморщенной почки наиболее важным симптомом является:
- а) состояние чашечно-лоханочной системы, размеры и контуры почек
  - б) дифференциальных признаков нет
  - в) состояние сосудистого русла почки
  - г) наличие нефрографической фазы
231. Одиночная туберкулома без распада и обызвествления дифференцируется в первую очередь с:
- а) метастатическим раком
  - б) периферическим раком
  - в) доброкачественной опухолью
  - г) кистой
232. Для центрального эндобронхиального рака легкого наиболее характерным является:
- а) ателектаз
  - б) пневмомедиастинум
  - в) затемнение в области корня
  - г) усиление и деформация легочного рисунка в прикорневой зоне
233. Для центрального рака с преимущественно эндобронхиальным ростом наиболее характерно:



нарушение бронхиальной проходимости  
узловатое образование в области корня  
локальное усиление легочного рисунка  
узловатое образование в прикорневой зоне

234. Как выглядит корень легкого при центральном раке легкого:

- а) не изменен
- б) расширен, бесструктурен, сливается с тенью в легком и часто со срединной тенью
- в) не виден
- г) при отсутствии метастазов не изменен

235. Периферический рак легкого чаще поражает:

- а) прикорневую область
- б) верхушку легкого
- в) передние сегменты
- г) задние сегменты

236. Периферический рак размерами более 2 см в диаметре чаще всего имеет форму:

- а) правильно шаровидную
- б) неправильно шаровидную
- в) треугольную
- г) нет характерной формы

237. Структура и контуры периферического рака лучше определяются на:

- а) обзорных снимках в прямой проекции
- б) обзорных снимках в боковой проекции
- в) флюорограммах
- г) томограммах

238. Изменяется ли окружающая легочная ткань при периферическом раке легкого?

- а) иногда тяжистая дорожка от опухоли к корню
- б) не изменяется
- в) нередко вокруг имеются очаговые тени
- г) опухоль всегда окружена пневмосклерозом

239. Какой признак наиболее характерен для метастазов в корне легкого:

- а) нет характерного признака
- б) расширение корня
- в) бесструктурность корня
- г) фестончатость наружных очертаний

240. Наибольшую информацию при туберкулезном папиллите дает:

- а) экскреторная урография
- б) ретроградная пиелография
- в) томография
- г) ангиография

241. Что наиболее характерно для верхушечного рака типа опухоли Панкоста:

- а) тень в области верхушки легкого
- б) тень в области верхушки легкого в сочетании с деструкцией ребра
- в) "дорожка" к корню
- г) полость распада

242. Какими признаками отличается медиастинальный рак:

- а) нет признаков
- б) асимметричное расширение тени средостения
- в) симметричное расширение тени средостения
- г) сдавление трахеи

243. В дифференциальной диагностике периферического рака легкого

- а) с доброкачественными шаровидными образованиями наибольший вес имеет:
- б) величина
- в) характер контуров
- г) отсутствие известковых включений
- д) наличие полости распада

244. Какой признак наиболее характерен для внутри-бронхиальных аденом:

- а) нарушение бронхиальной проходимости
- б) округлое образование в корне
- в) локальное изменение легочного рисунка
- г) нет характерных признаков

245. Какой из скиалогических признаков наиболее важен в диагностике гамартохондромы:

- а) включение извести
- б) четкость контуров
- в) "дорожка" к корню
- г) очаговые тени рядом

246. Для асептического некроза головки бедренной кости в отличие от коксартроза характерны:

- а) сужение суставной щели
- б) кистовидные образования в головке
- в) кистовидные образования в вертлужной впадине
- г) ступенеподобная деформация контура головки

247. Четко очерченное, негетерогенное, округлое образование, с ровными контурами, расположенное на верхушке легкого, с серповидным просветлением, наиболее характерно для:

- а) рака
- б) гамартомы
- в) туберкуломы
- г) гемангиомы

248. Одностороннее расширение корня и полициклическое его очертание наиболее характерны для:

- а) туберкулезного бронхоаденита
- б) лимфогранулематоза
- в) саркоидоза
- г) центрального рака легкого

249. Для тромбоэмболии крупной ветви легочной артерии в ранние сроки характерно:

- а) повышение прозрачности отдела легкого
- б) локальное усиление легочного рисунка
- в) диффузное усиление легочного рисунка
- г) понижение прозрачности отдела легкого

250. Назовите наиболее частую локализацию невриномы средостения:

- а) преимущественной локализации нет
- б) переднее средостение
- в) реберно-позвоночный угол
- г) кардио-диафрагмальный угол

251. Двустороннее увеличение лимфатических узлов средостения и легочных корней со сдавлением бронхов наиболее свойственно:

- а) саркоидозу
- б) туберкулезу
- в) лимфогранулематозу
- г) лимфосаркоме

252. Более информативный метод лучевой диагностики при травмах позвоночника: радионуклидная диагностика

- а) МРТ
- б) КТ
- в) УЗИ

253. Метод лучевой диагностики, при котором исследование проводится без лучевой нагрузки для пациента:

- а) сцинтиграфия
- б) КТ
- в) рентгенологическое исследование
- г) МРТ

254. Для диагностики опухолей головного мозга наиболее информативным исследованием является:

- а) краниография
- б) УЗИ головного мозга
- в) МРТ
- г) ОФЭКТ

255. Какой из методов лучевой диагностики позволяет судить о функциональном состоянии органов, метаболизме веществ в тканях:

- а) рентгенологическое исследование
- б) КТ
- в) МРТ
- г) ОФЭКТ

256. Противопоказанием для проведения магнитно-резонансной томографии является:

- а) наличие кардиостимулятора
- б) бессознательное состояние больного
- в) состояние после лучевой терапии, осложненное лейкопенией
- г) ранний послеоперационный период

257. Для контрастного усиления при МРТ используется:

- а) омнискан
- б) омнипак
- в) визипак
- г) ультравист

258. Наиболее информативный метод лучевой диагностики для определения объема остаточной опухоли головного мозга после оперативного лечения:

- а) ОФЭКТ
- б) КТ с контрастированием
- в) нативная МРТ
- г) МРТ с контрастированием

259. Метод, обладающий наиболее высокой разрешающей способностью при исследовании тканей:

- а) МРТ
- б) УЗИ
- в) КТ
- г) ОФЭКТ

260. У больного на рентгенограмме грудной клетки определяется тотальное интенсивное, гомогенное затемнение со смещением органов средостения в пораженную сторону.

- а) Экссудативный плеврит
- б) Тотальная пневмония
- в) Состояние после пневмоэктомии
- г) Фредлиндеровская пневмония

261. У больного по поводу образования легочной ткани была выполнена селективная бронхография. При этом установлено раздвигание бронхов по типу "хватающей руки", контраст попадает в перикистозную щель.

- а) Аденома бронха
- б) Гамартохондрома
- в) Солитарная киста легкого
- г) Эхинококковая киста

262. На рентгенограмме грудной клетки определяется увеличение расстояния между газовым пузырем желудка и основанием легкого. Контуры купола диафрагмы в левой половине заострены, при вдохе и выдохе тень не меняется.

- а) Кардиоэзофагеальный рак
- б) Тень сердца
- в) Наддиафрагмальный плеврит
- г) Грыжа пищеводного отверстия диафрагмы

263. При контрастном исследовании пищевода и желудка, на обзорной рентгенограмме желудок находится в грудной полости до средней трети тела. Желудок деформирован, сужен в области пищеводного отверстия диафрагмы. Пищевод натянута, не удлинен.

- а) Грыжа пищеводного отверстия диафрагмы
- б) Ахалазия пищевода
- в) Врожденный короткий пищевод
- г) Кардиоспазм

264. У больного с жалобами на сухой кашель, субфебрильную температуру при рентгенологическом исследовании выявлены множественные очаговые тени в легких, которые через 3-4 дня на фоне лечения не выявляются. Речь идет о:

- а) О септической метастатической пневмонии
- б) О бронхопневмонии
- в) О пневмонии при аллергозе верхних дыхательных путей
- г) О гематогенно-диссеминированном туберкулезе легких

265. У больного острое начало заболевания, сопровождающееся разлитыми болями в грудной клетке, кровохарканье, изменениями на ЭКГ и легких наличием затемнения чаще характерно для:

- а) Бронхопневмонии
- б) Для периферического рака
- в) Для инфильтративного туберкулеза
- г) Для инфаркта легкого

266. На обзорной рентгенограмме органов грудной клетки определяется множественно-очаговые тени, которые в течении 2-3 дней подверглись распаду с образованием множественных полостей.

- а) Множественная метастаза в легких
- б) Очаговый туберкулез легких
- в) Септическая метастатическая пневмония
- г) Альвеококкоз легких

267. На обзорной рентгенограмме органов грудной клетки при острой пневмонии может ли наблюдаться объемное уменьшение легкого на пораженной стороне?

- а) Наблюдается редко
- б) Наблюдается часто
- в) Не встречается
- г) Имеется во всех случаях

268. У больного по данным рентгенологического исследования органов грудной клетки имеются признаки "сотового" легочного рисунка, подозрение на наличие цилиндрических онхоэктазов. Наиболее достоверной методикой исследования в диагностике бронхоэктазов является:

- а) Томография
- б) Бронхография
- в) Ангиопульмонография
- г) Обзорная рентгенография

269. У больного по данным клинико-рентгенологического исследования устанавливается диагноз ложная киста легкого - это:

- а) Порок развития
- б) "Полостной рак"
- в) Исход абсцесса легкого
- г) Эмфизматозная булла

270. Для уточнения прорастания центрального рака легкого в средостение используется следующие приемы и симптомы при рентгеноскопическом исследовании органов грудной клетки:

- а) Неподвижность одного из куполов диафрагмы
- б) Симптом Гольцкнехта-Якобсона
- в) Наличие жидкости в плевральной полости
- г) Усиленная пульсация сердца

271. На обзорной рентгенограмме органов грудной клетки определяется округлое образование с четкими контурами на фоне неизменной легочной ткани. С наличием в структуре известковых включений. Это:

- а) Периферический рак
- б) Аденома бронха
- в) Солитарная киста

г) Гамартохондрома

272. Для установления диагноза грибкового заболевания легких как аспаргеллез легких необходимо учитывать наличие в легких:

- а) Свежих каверн
- б) Старых санированных каверн
- в) Отсутствие изменения в легких
- г) Наличие воспалительного процесса

273. На обзорных рентгенограммах органов грудной клетки определяется наличие пристеночного образования широким основанием прилежащей к париетальной плевре. Углы тупые, смещаемость по реберному типу. Имеется деструкция ребра прилежащей к пристеночному образованию. Это:

- а) Осумкованный костальный плеврит
- б) Мезотелиома плевры
- в) Периферический рак
- г) Перелом ребра

274. У больного в легких в течении длительного времени определялось округлое образование в динамике с медленным ростом. На последних контрольных рентгенограммах начали выявляться обызвествление капсулы. Это:

- а) Живая эхинококковая киста
- б) Признаки погибшего эхинококка
- в) Гамартохондрома
- г) Периферический рак

275. При рентгенологическом исследовании органов грудной клетки после пневмонэктомии по истечению 4-6 месяцев наблюдаем:

- а) Наличие жидкости в плевральной полости
- б) Наличие воздуха в плевральной полости
- в) Наличие фиброторакса
- г) Без изменений

276. При контрастном исследовании пищевода и желудка брюшной сегмент пищевода расположен в грудной клетке, газовый пузырь желудка отсутствует в брюшной полости, желудок ротирован вокруг продольной оси. Это:

- а) Обычное расположение брюшного сегмента пищевода
- б) Изменение слизистой брюшной части пищевода
- в) Аксиальная грыжа
- г) Врожденный короткий пищевод

277. У ребенка по данным анамнеза имеется инородное тело не рентгеноконтрастное (проглотил рыбью кость). Выберите наиболее рациональную методику рентгенологического исследования.

- а) Обзорная рентгенография
- б) Обзорная рентгеноскопия с прицельной рентгенографией
- в) Методика Земцова
- г) Методика Иванова-Подобед

278. Ребенок проглотил монету, выберите наиболее рациональную методику рентгенологического исследования.

- а) Обзорная рентгенография
- б) Обзорная рентгеноскопия с прицельным рентгенографией
- в) Методика Земцова
- г) Методика Иванова-Подобед

279. У новорожденного имеется клиника нарушения проходимости по пищеводу: рвота, кашель, поперхивание. Выберите наиболее информативную рентгенологическую методику исследования.

- а) Обзорная рентгенография грудной клетки и брюшной полости
- б) Введение рентгеноконтрастного катетера в пищевод
- в) Введение контрастного вещества в пищевод
- г) Введение через рентгеноконтрастный катетер водорастворимого контрастного вещества в количестве 5 мл с одновременной рентгенографии грудной клетки и брюшной полости

280. На рентгенограмме брюшной полости у новорожденного определяется наличие двух газовых пузырей, один расположенный в левом верхнем квадранте брюшной полости, а второй в правой половине брюшной полости ниже левого газового пузыря. Это рентгенологическая картина соответствует:

- а) Сужению пилорического отдела желудка
- б) Удлинению пилорического отдела желудка
- в) Кольцевидной поджелудочной железе
- г) Атрезии 12-перстной кишки

281. При контрастном исследовании толстого отдела кишечника у больного определяется выраженное расширение и удлинение дистальных отделов толстой кишки над участком локального сужения с гладкими контурами и плавным переходом у молодого пациента наблюдается:

- а) У болезни Крона
- б) При туберкулезе
- в) При мегаколом
- г) При неспецифическом язвенном колите

282. На рентгенограмме контрастированного пищевода определяется стойкое циркулярное сужение средней и трети пищевода протяженностью более 6 см с супростенотическим расширением и карманоподобным нависанием стенки на границе с суженным участком характерные рентгенологические проявления:

- а) При эндофитном раке
- б) рубцовом сужений после ожога
- в) При эзагоспазме
- г) При склерозирующем медиастините

283. При рентгенологическом исследовании глотки и пищевода с применением контрастной взвеси на уровне первого физиологического сужения пищевода по задней стенке имеется мешковидное выпячивание размерами 2х3 см с четкими и ровными контурами. Ваше заключение:

- а) Тракционный дивертикул
- б) Пульсионный дивертикул
- в) Эпифренальный дивертикул
- г) Ценкеровский дивертикул

284. При рентгенологическом исследовании больного поступившего в клинику с желудочно-кишечным кровотечением выявлено - наличие дополнительной тени на фоне газового пузыря неровность контуров пищевода в абдоминальном отделе на рельефе слизистой определяются

множественные округлые, овальные дефекты наполнения, стенки пищевода сохраняет эластичность. Это:

- а) Инfiltrативный рак желудка с переходом на пищевод
- б) Экзофитный рак с переходом на пищевод
- в) Варикозное расширение вен пищевода
- г) Ахалазия пищевода

5

285. В верхней трети пищевода при стандартном исследовании определяется косо идущая линия просветления, дающая "симптом плохо репонированного перелома", во второй косой проекции на этом уровне пищевод в виде небольшой дуги смещен кпереди. Это:

- а) Картина праволежащей дуги аорты
- б) Аномалия отхождения правой подключичной артерии
- в) рубцовые сужения аортального сегмента
- г) Врожденный стеноз пищевода

286. У больного имеются боли за грудиной при приеме пищи, периодическая дисфагия. Рентгенологический в наддиафрагмальном сегменте пищевода определяется ниша на контуре и на рельефе диаметром 0,3 см. Просвет пищевода на этом уровне циркулярно сужен, проходимость для бариевой взвеси сохранена. Имеется фиксированная грыжа пищеводного отверстия диафрагмы. Ваше заключение:

- а) Эндофитный с изъязвлением
- б) Блюдцеобразный рак
- в) Язва пищевода
- г) Эзофагит

287. Синдром Меллори-Вейса ассоциируется с изменениями в дистальном отделе пищевода, которая обусловленный:

- а) Перфорации стенки
- б) Перегородками в просвете
- в) Мелкими разрывами слизистой пищевода
- г) Стриктурой пищевода

288. При контрастном исследовании желудка по малой кривизне тела определяется остроконечная ниша диаметра до 1 см в диаметре, выступающая за контур, с симметричным валом, эластичной стенкой. Ваше заключение:

- а) Доброкачественная язва
- б) Пенетрирующая язва
- в) Инfiltrативно-язвенный рак
- г) Озлокачествленная язва

289. При контрастном исследовании желудка определяется трехслойная ниша, выступающая за контур желудка, рубцовая деформация желудка и воспалительная перестройка слизистой. Ваше заключение:

- а) Острая язва
- б) Пенетрирующая язва
- в) Инfiltrативно-язвенный рак
- г) Озлокачествленная язва

290. При рентгенологическом исследовании желудка в антральном отделе по малой кривизне определяется поверхностная ниша в виде "штриха" с зоной сглаженной слизистой вокруг, выпрямленность и укорочение малой кривизны желудка. Это характерно для:

- а) Доброкачественная язва
- б) Пенетрирующая язва



- в) Инфильтративно-язвенный рак
- г) Эрозивный начальный рак

291. Основной причиной артерио-мезентериальной компрессии 12-перстной кишки является:

- а) Уменьшение угла отхождения верхней брыжеечной артерии от брюшной аорты
- б) Внутриутробно перенесенный перитонит
- в) Укорочение корня брыжейки
- г) Незавершенный поворот кишечника

292. В полости желудка определяется овальной формы дефект наполнения с симптомом обтекания, данное образование при рентгенопальпации имеет смещаемость до 10 см. Это:

- а) Доброкачественная опухоль
- б) Злокачественная опухоль
- в) Гипертрофия слизистой желудка
- г) bezoar

293. На обзорной рентгенограмме органов брюшной полости определяется в петлях тонкого кишечника наличие "арки" и "чаш Клойбера". Это признаки:

- а) Толсто-кишечной непроходимости
- б) Функциональной непроходимости
- в) Механической тонко - кишечной непроходимости
- г) Без патологии

294. При ирригоскопии толстого кишечника у ребенка в области ректо- сигмоидного перехода имеется концентрическое сужение просвета кишки, контуры суженного участка четкие и ровные, выше суженного участка имеется супрастенотическое расширение толстого кишечника. Это:

- а) Каловый камень
- б) Болезнь Гиршпрунга
- в) Опухоль кишечника
- г) Полип кишки

295. К рентгенологическим признакам синдрома Пейтц-Егера при наличии милиарного полипоза кишечника относится:

- а) Увеличение диаметра сигмовидного отдела ободочной кишки
- б) Множественные язвы ободочной кишки и псевдополипоз
- в) Единичные полипы
- г) Множественные полипы в тонкой кишке, ободочной кишке и желудке

296. Какая наиболее частая локализация болезни Кенинга?

- а) Пяточная кость
- б) Головка бедренной кости
- в) Латеральный мыщелок бедренной кости
- г) Медиальный мыщелок бедренной кости

297. Какой рентгенологический симптом является решающим при дифференциальной диагностике опухоли Юинга и диафизарного остеомиелита?

- а) Линейный периостит
- б) Увеличение интенсивности тени мягких тканей
- в) Симптом кортикального секвестра
- г) "Луковичный" периостоз

298. Какая наиболее частая локализация остеогенной саркомы?

- а) Дистальный метадиафиз бедренной кости

- б) Проксимальный методиафиз бедренной кости
- в) Дистальный методиафиз большеберцовой кости
- г) Проксимальный методиафиз большеберцовой кости

299. Для дифференциальной диагностики функциональных и органических сужении области желудочно-пищеводного перехода наилучший эффект дают фармакологические препараты из группы:

- а) Холинолитиков - атропин метоцин
- б) Нитритов -амилнитрит, нитроглицерин
- в) Ганглиоблокаторы
- г) Холиномиметиков

300. Для выявления экзофитных образований желудочно-кишечного тракта наиболее эффективной методикой является:

- а) Стандартное рентгенологическое исследование
- б) Пневмография
- в) Пневмоперитонеум
- г) Первичное двойное контрастирование

301. Мероприятие, которое нужно проводить по предупреждению медицинского облучения плода на начальных сроках беременности:

- а) производить рентгеновские исследования в первые 10 дней менструального цикла
- б) производить рентгеновские исследования во второй половине менструального цикла
- в) не использовать флюорографию у женщин детородного возраста
- г) перед рентгеновским исследованием направить женщину на осмотр к гинекологу

302. Легочный рисунок у детей до одного года:

- а) представлен только артериями;
- б) содержит большое количество очаговоподобных теней ортоградных проекций сосудов;
- в) отсутствует в плащевом слое легких сосудистых теней
- г) все перечисленное верно

303. При дифференциальной диагностике опухоли Юинга и диафизарного остеомиелита решающим рентгенологическим симптомом является:

- а) линейный периостит
- б) увеличение интенсивности тени мягких тканей
- в) симптом кортикального секвестра
- г) "луковичный" периостоз

304. К особенностям переломов костей у детей относится:

- а) оскольчатые переломы
- б) выраженная деформация костей
- в) эпифизиолиз
- г) незначительное смещение отломков

305. Сроки заполнения газом петель ободочной кишки после рождения ребенка через:

- а) - 5 мин
- б) - 1 ч
- в) - 24ч
- г) – газ в кишке отсутствует

306. Наиболее информативная рентгенологическая методика выявления ахалазии пищевода у детей:

- а) выполнение обзорной рентгенографии грудной полости
- б) введение дополнительных порций контрастного вещества
- в) исследование в положении Тренделенбурга с водно-сифонной пробой
- г) выполнение обзорной рентгенографии брюшной полости

307. При подготовке ребенка к рентгенологическому исследованию врач-рентгенолог обязан:

- а) оценить целесообразность проведения исследования
- б) информировать родителей о пользе и риске проведения исследования и получить их согласие
- в) в случае необходимости составить мотивированный отказ от проведения исследования
- г) все ответы правильные

308. У новорожденных детей корни легких располагаются:

- а) на одном уровне
- б) правый корень расположен выше левого
- в) левый корень расположен выше правого
- г) корни не дифференцируются

309. Легочный рисунок у детей в возрасте 4—5 лет:

- а) в средних и нижних отделах легких включает вены
- б) отсутствует в плащевом слое легких в пределах 1—1.5 см;
- в) верно а, б
- г) представлен только артериями, достигает плащевого слоя

310. У здорового ребенка 2 лет передний реберно-диафрагмальный синус имеет форму:

- а) остроугольную
- б) прямоугольную
- в) тупоугольную
- г) реберно-диафрагмальный синус у ребенка 2 лет не дифференцируется

311. Рентгенологические симптомы в легких, не относящихся к картине "рахитического легкого" - это:

- а) усиление сосудисто-интерстициального рисунка
- б) ателектазы
- в) буллезные вздутия
- г) пневмонические, воспалительные очаги

312. К особенностям сердца новорожденных относятся:

- а) левый и правый желудочек равны по своим размерам
- б) левый желудочек значительно превосходит размеры правого желудочка
- в) левое предсердие значительно больше правого
- г) правый желудочек превышает размер левого желудочка

313. У детей наиболее часто встречаются переломы длинных трубчатых костей:

- а) патологические переломы
- б) внутрисуставные переломы
- в) оскольчатые переломы
- г) поднадкостничные переломы, травматический эпифизеолиз

314. Прямой признак врожденного пилоростеноза:

- а) значительное увеличение размеров желудка
- б) замедленное выделение контрастного вещества из желудка в кишку
- в) удлинение пилорического отдела желудка
- г) гиперперистальтика

315. Врожденные пороки сердца с обедненным легочным кровотоком это:
- а) тетрада Фалло
  - б) изолированный стеноз легочной артерии
  - в) триада Фалло
  - г) все ответы правильные
316. У детей 4-5 лет корни легких располагаются:
- а) на одном уровне
  - б) правый корень расположен выше левого
  - в) левый корень расположен выше правого
  - г) корни не дифференцируются
317. Рентгенологическая картина органов грудной полости ребенка становится идентичной таковой у взрослых:
- а) к году
  - б) к 4-5 годам
  - в) к 7 годам
  - г) к 17 годам
318. Тетрада Фалло это:
- а) геометрическая фигура
  - б) неврологический синдром
  - в) приобретенный порок сердца
  - г) врожденный порок сердца с уменьшенным легочным кровотоком
319. Коарктация аорты это:
- а) методика исследования аорты
  - б) приобретенный порок сердца
  - в) название хирургической манипуляции
  - г) врожденный порок – сужение аорты
320. На нестабильность тазобедренных суставов у новорожденных указывает симптом:
- а) увеличения отведения бедер
  - б) наружной ротации конечности на стороне поражения
  - в) соскальзывания
  - г) укорочения бедра
321. Эпифизеолиз - это:
- а) литический вариант гигантоглеточной опухоли, локализующийся в эпифизе
  - б) травматический отрыв и смещение эпифиза по линии росткового хряща
  - в) остеопороз эпифиза
  - г) оссификация эпифиза
322. С осторожностью следует вводить контрастные вещества р. ос детям первых месяцев жизни:
- а) с родовой травмой
  - б) с гидроцефалией
  - в) страдающим запорами
  - г) с обезвоживанием
323. Основным признаком болезни Гиршпрунга является:
- а) уменьшение диаметра ободочной кишки

- б) большое количество горизонтальных уровней жидкости в петлях кишечника
- в) зона сужения в области перехода сигмовидной части ободочной кишки в прямую
- г) удлинение сигмовидной кишки

324. Решающим симптомом в диагностике врожденного вывиха бедра является:

- а) скошенность, недоразвитие вертлужной впадины
- б) смещение проксимального отдела бедренной кости
- в) позднее появление ядра окостенения головки на стороне поражения
- г) ни один из перечисленных признаков

325. Рентгенологическое расположение желудка относительно реберных дуг ребенка, начавшего ходить:

- а) горизонтальное
- б) вертикальное
- в) У-образное
- г) нет правильного ответа

**СИТУАЦИОННЫЕ ЗАДАЧИ.**

**ЗАДАЧА № 1**

Женщина, 35 лет. Жалобы на ноющие боли в спине, слабость, субфебрильную температуру. Анамнез: описанные жалобы беспокоят в течение трех месяцев. Наблюдается в противотуберкулезном диспансере в течение пяти лет по поводу туберкулеза кишечника.

Объективно. При осмотре «пуговчатое» выстояние остистого отростка одного из нижнегрудных позвонков, болезненность при пальпации нижнегрудных позвонков.

На рентгенограммах позвоночника в прямой проекции - паравертебральные тени вдоль Th 9-12, сужена межпозвонковая щель Th 10-11, в боковой проекции - передняя клиновидная деформация Th 10-11, сужена межпозвонковая щель Th 10-11, на срединной боковой томограмме Th 8-12 – дополнительно выявляется субхондральная центральная литическая деструкция прилежащих поверхностей Th 10-11. При исследовании легких и в анализах крови – без патологии.

Ваше заключение:

1. Метастазы в позвонки.
2. Остеоходроз позвоночника.
3. Нейрогенная опухоль.
4. Туберкулезный спондилит.

**ЗАДАЧА № 2**

Мужчина, 46 лет. Жалобы на сильные боли и припухлость в правой голени. Анамнез. Через 2 недели после перенесенной ангины, вновь повысилась температура до 39 градусов, появилась боль в правом коленном суставе, а затем припухлость правой голени. В течение трех недель принимал обезболивающие и жаропонижающие лекарства. В процессе лечения кратковременные улучшения.

Объективно. Правая голень отечна, кожа блестящая, покрасневшая, горячая на ощупь, болезненная при пальпации. Увеличены правые паховые лимфатические узлы до 1,5 см. В анализах крови лейкоцитоз, палочкоядерный сдвиг, ускоренная СОЭ.

На рентгенограммах правой голени в прямой и боковой проекциях – на протяжении средней трети диафиза правой большеберцовой кости кружевной периостит по переднему полуцилиндру, корковый слой сниженной плотности, костномозговой канал незначительно расширен. Увеличен объем мягких тканей голени, контуры мышц не прослеживаются.

Ваше заключение.

1. Остеоид-остеома правой большеберцовой кости.
2. Туберкулез.
3. Острый гематогенный остеомиелит.
4. Саркома Юинга.

**ЗАДАЧА № 3**

Мальчик, 3 года. Жалобы на «шишку» в левой теменной области головы, свищ со скудным отделяемым. Анамнез. Мама заметила припухлость на голове при купании ребенка два месяца назад. Обратилась к хирургу, который поставил диагноз ушиб, ребенок не лечился. Через 2 месяца открылся свищ в области припухлости. Мать ребенка и его старший брат наблюдаются в противотуберкулезном диспансере в течение пяти лет по поводу туберкулеза легких.

Объективно. После снятия повязки в левой теменной области опухоль, эластичной консистенции, в центре которой свищ.

На рентгенограммах черепа в двух проекциях – в левой теменной кости литическая деструкция неправильной формы 3х5 см с нечеткими неровными контурами, с секвестром в центре в виде «тающего сахара».

Ваше заключение.

1. Гистиоцитоз-Х в левой теменной кости
2. Туберкулез.
3. Эпидермоидная киста.
4. Саркома Юинга.

#### **ЗАДАЧА № 4**

Женщина, 41 год. Жалобы на непостоянные ноющие боли в левом плечевом суставе. Анамнез. Боли беспокоят в течение двух месяцев, не нарастают.

Объективно. Движения в плечевых суставах не ограничены. Деформаций нет. Мягкие ткани не изменены.

На рентгенограммах левого плечевого сустава в двух проекциях в проксимальном эпиметафизе плечевой кости округлая литическая деструкция с четкими контурами до 3 см в диаметре с мелкими кальцинатами.

##### Ваше заключение:

1. Абсцесс Броди ( хронический остеомиелит).
2. Опухоль Кодмена (хондробластома).
3. Артроз плечевого сустава.
4. Туберкулез.

#### **ЗАДАЧА № 5**

Мальчик, 11 лет. Жалобы на боль в правой половине грудной клетки, припухлость над правой ключицей, периодическое повышение температуры до 38 градусов. Анамнез. После перенесенной ангины появилась боль в грудной клетке, через 2 недели - припухлость над ключицей. В анализе крови – воспалительные изменения.

Объективно. Припухлость без четких границ над правой ключицей, болезненная при пальпации.

На рентгенограммах грудной клетки в двух проекциях - большой гомогенный узел округлой формы, занимающий верхнюю треть правого гемиторакса, легочный рисунок усилен под узлом. На «жесткой» рентгенограмме грудной клетки в прямой проекции – в первом правом ребре на всем протяжении мелкоочаговая смешанного характера деструкция с линейной периостальной реакцией по верхнему контуру ребра.

##### Ваше заключение:

1. Саркома Юинга первого правого ребра.
2. Острый гематогенный остеомиелит.
3. Опухоль средостения.
4. Туберкулома.

#### **ЗАДАЧА № 6**

Женщина, 37 лет. Жалобы на опухоль в правой голени. Анамнез. В течение трех лет прощупывала опухоль в правой голени, которая медленно увеличивалась. Объективно. В верхней трети правой большеберцовой кости по внутренней поверхности прощупывается опухоль неподвижная, плотная, безболезненная, размерами 3х5 см.

На рентгенограммах правой голени в двух проекциях: в верхней трети диафиза большеберцовой кости у внутренней поверхности узел неправильной формы 2х4 см с неровными четкими частично обызвествленными контурами, содержащий массу кальцинатов и оссификатов и соединяющийся с корковым слоем костной ножкой.

##### Ваше заключение:

1. Хондросаркома правой большеберцовой кости.
2. Костно-хрящевой экзостоз (остеохондрома).
3. Оссифицирующий миозит.
4. Паростальная остеогенная саркома.

#### **ЗАДАЧА № 7**

Мужчина, 70 лет. Жалобы на нарастающие боли в костях. Анамнез. Два месяца назад появились боли в поясничном отделе позвоночника, затем присоединились боли в тазобедренных суставах, спине, ребрах, плечевых суставах. Появилась слабость. Объективно. Правосторонний сколиоз в грудном отделе позвоночника. Боли при пальпации в остистых отростках позвонков. В анализах крови – анемия.

На рентгенограммах позвоночника, таза, плечевых костей – множественные округлые с четкими контурами плотные очаги до 1 см в диаметре. Дистрофические изменения в суставах и позвоночнике. Системный остеопороз. Правосторонний сколиоз в грудном отделе позвоночника.

Ваше заключение:

1. Метастазы рака предстательной железы.
2. Миеломная болезнь.
3. Болезнь Педжета (остеодистрофия).
4. Множественные остеомы.

**ЗАДАЧА № 8**

Женщина, 52 года. Жалобы на непостоянные боли в костях, нарастающую слабость, потерю аппетита, похудание. Анамнез. Боли беспокоят в течение последних трех месяцев, в последний месяц нарастает слабость, ухудшился аппетит, похудела. Объективно. Движения в суставах в полном объеме. Болей при пальпации нет. Конфигурация костей не нарушена. В анализе крови анемия, высокая СОЭ - до 65 мм/час.

На рентгенограммах ребер, таза, черепа, позвоночника, длинных трубчатых костей множественные округлые литические деструкции с четкими контурами во всех костях, передние клиновидные деформации нижнегрудных позвонков.

Ваше заключение:

1. Метастазы из невыявленного первичного очага.
2. Миеломная болезнь.
3. Фиброзная дисплазия.
4. Болезнь Реклингаузена (гиперпаратиреоидная остеодистрофия).

**ЗАДАЧА № 9**

Мальчик, 11 лет. Жалобы на сильные боли и опухоль в правом коленном суставе. Анамнез. После травмы три недели назад появились боли в правом коленном суставе. Обратился к хирургу, лечили от ушиба спиртовыми компрессами. Боли нарастали, ночью просыпается от болей и принимает анальгетики. Неделю назад появилась опухоль коленного сустава, которая увеличивается.

Объективно. Правая нога согнута в коленном суставе, движения ограничены, болезненны. Опухоль по внутренней поверхности коленного сустава 5х6 см плотная, неподвижная, умеренно болезненная.

На рентгенограммах правого коленного сустава в двух проекциях – в дистальном метафизе правой бедренной кости во внутреннем полуцилиндре литическая деструкция с нечеткими неровными контурами, распространяющаяся на половину метафиза и ограниченная ростковой зоной с облаковидным оссификатом размером до 1 см в диаметре на ее фоне. Корковый слой разволокнен по внутренней поверхности на протяжении метафиза, периостальная реакция в виде коротких частых тонких «спикул», отслоенного периостоза. Паростально немногочисленные мелкие оссификаты в области измененного коркового слоя. Остеопороз костей, формирующих сустав.

Ваше заключение:

1. Хронический остеомиелит правой бедренной кости.
2. Остеогенная саркома.
3. Саркома Юинга.
4. Сифилис.

**ЗАДАЧА № 10**

Больной 19 лет. Возвращаясь поздно ночью домой, подвергся нападению неизвестных лиц, при этом получил многочисленные травмы головы. Потери сознания, тошноты, рвоты не отмечает. На другой день утром обратился за помощью в медицинское учреждение (поликлинику), где были выявлены множественные гематомы и отечность мягких тканей левой половины лица. При осмотре невропатологом нистагма и нарушения глазных зрачковых симптомов не было выявлено. Положение в позе Ромберга устойчивое.



При рентгенологическом исследовании черепа в двух проекциях выявлено расхождение сагиттального шва до 5-6 мм и наличие линейной полосовидной тени отходящей от места схождения сагиттального и венечного швов левой половины черепа кзади и вниз. Протяженность этой линейной тени около 35 мм. Кости лицевого черепа, носовая перегородка не изменены.

Ваше заключение:

1. Перелом костей свода черепа.
2. Остеоходропатия костей свода черепа
3. Метастатическое поражение костей свода черепа.
4. Миеломная болезнь.

**ЗАДАЧА № 11**

Больной 17 лет. Предъявляет жалобы на наличие тяжести в эпигастральной области, чувство распираания верхней части живота после еды. Вышепредъявленные жалобы появились три месяца тому назад. При эндоскопическом исследовании верхних отделов пищеварительного тракта выявили наличие плоского экзофитного образования на широком основании с наличием мелкого поверхностного изъязвления в центре. При компьютерно-томографическом исследовании органов брюшной полости каких-либо патологических изменений не было выявлено.

При рентгенологическом исследовании верхних отделов пищеварительного тракта удалось визуализировать патологическое образование, расположенное в препилорической области по большой кривизне сразу перед привратником. Форма образования овальная. Размеры 7x4 мм, контуры достаточно четкие ровные. В центре образования расположено депо контрастного вещества размерами 3x2 мм. Стенки желудка на всем протяжении эластичные. Моторно-эвакуаторная функция желудка сохранена. Луковица и петля 12-перстной кишки не изменены.

Ваше заключение:

1. Рак желудка
2. Язва желудка
3. Болезнь Менетрие
4. Гетеротопия ткани поджелудочной железы в стенку желудка.

**ЗАДАЧА № 12**

Больная 37 лет поступила с жалобами на наличие образования в правом подреберье, чувство тяжести там же. Известно, что образование она прощупала самостоятельно три месяца тому назад. При осмотре выявлена небольшая деформация живота за счет выбухания правых отделов. Сразу ниже края печени пальпируется образование округлой формы мягкоэластической консистенции с нечеткими контурами, безболезненное. Подвижность его ограничена, размеры 10x12 см. При ирригоскопии установлено сдавление и оттеснение восходящей кишки кпереди и медиально. Признаков инфильтрации стенок кишки в области смещения не выявлено. При УЗИ в брюшной полости определяется анэхогенное подвижное округлое образование с четким ровными контурами и тонкой капсулой. Расположено образование верхним полюсом под правой долей печени, а нижним - на уровне бифуркации аорты. Внутри образования при цветном доплеровском картировании сосуды не определяются. При компьютернотомографическом исследовании в правой половине брюшной полости определяется инкапсулированное жидкостное образование однородной структуры, плотностью 3 ед.Н. Расположено образование так, что занимает практически весь передне-задний размер правой половины брюшной полости. Верхний контур образования граничит с нижней поверхностью правой доли печени. По передней поверхности образования расположен правый изгиб толстой кишки. Нижняя граница образования расположена на 4 см выше гребешковой линии. К нижнему полюсу образования прилежат петли толстой кишки.

Ваше заключение:

1. Рак толстой кишки
2. Рак почки
3. Неорганный забрюшинный киста.
4. Метастатическое поражение лимфатических узлов брюшной полости

### ЗАДАЧА № 13

Больной 68 лет, поступил с жалобами на дискомфорт за грудиной при приеме грубой или острой пищи, отрыжку воздухом с примесью кислого содержимого, возникающую после приема пищи, потерю веса до 5 кг в течение 4 месяцев, слабость, слюнотечение. Из анамнеза заболевания известно, что вышепредставленные жалобы появились в течение последних 5 месяцев, когда впервые больной почувствовал дискомфорт после приема грубой пищи. Стал придерживаться щадящей диеты. Постепенно возникла икота и другие жалобы. Затем клинические проявления стали усиливаться. Из истории жизни : профессиональные вредности, курение и злоупотребление алкоголем отрицает. Из перенесенных болезней: язвенная болезнь 12-перстной кишки вне обострения в течение 10 лет. Был направлен в Институт хирургии для обследования и лечения.

При рентгенологическом исследовании определяется циркулярный дефект наполнения в нижней трети грудного отдела пищевода (ретроперикардиальный сегмент по Бромбарту). Выше места сужения расположено супрастенотическое расширение просвета пищевода диаметром до 3 см. На границе суженной части пищевода и неизменной стенки пищевода расположены по обоим контурам «ступеньки». Над областью сужения расположены полиповидные разрастания размерами 10x15 мм, перекрывающие просвет пищевода. Протяженность суженного участка достаточно велика, так что заполнить желудок бариевой взвесью не представлялось возможным в связи с угрозой регургитации. Через 3, 5 часа в супрастенотически расширенной части пищевода выявлены остатки контрастного вещества и слизь.. Контрастное вещество равномерно импрегнирует суженный «канал» до кардии. Протяженность его около 9 см. При эндоскопическом исследовании верхних отделов пищеварительного тракта в дистальном отделе пищевода на расстоянии 38 см от резцов имеется стенозирующая опухоль в виде полиповидных разрастаний красноватого цвета, выше которой на правой стенке на расстоянии 15 мм от основной опухоли имеется «отсев» в виде полиповидных разрастаний диаметром 8 мм. При КТ нижней части грудной полости и брюшной полости выявлено равномерное утолщение стенок пищевода до 9-20 мм на протяжении 45 мм краниальнее кардио-эзофагеального перехода. Стенка желудка в области проксимального отдела также изменена: она локально утолщена до 26 мм в области субкардии и верхней трети тела желудка, а также утолщена до 8-15 мм по передней и задней стенки проксимального отдела желудка. Просвет в области суженной части пищевода колеблется от 2 до 4 мм. Определяются пакеты увеличенных и уплотненных групп лимфатических узлов в области малого сальника.

#### Ваше заключение:

1. Варикозное расширение вен пищевода
2. Дивертикул пищевода
3. Рак проксимального отдела желудка с переходом на дистальный отдел пищевода и лимфогенным метастазированием в узлы верхнего этажа брюшной полости.
4. Рак нижней трети грудного отдела пищевода.

### ЗАДАЧА № 14

Больной 49 лет обратился с жалобами на опоясывающие боли в верхней части брюшной полости, не связанные с приемом пищи и временем суток. Боли купировались приемом 4-х таблеток баралгина. Впервые обратил внимание на боли за 2 месяца до обращения. При УЗИ исследовании брюшной полости, произведенном за 9 месяцев до обращения была выявлена киста поджелудочной железы и больной был предупрежден о безопасном течении заболевания. Однако вскоре возникли боли опоясывающего характера и больной обратился в поликлиническое отделение Института хирургии, где ему было предложено провести КТ обследование брюшной полости.

При КТ исследовании было выявлено наличие значительного количества жидкости в брюшной полости, расширение тела поджелудочной железы до 27 мм, неомогенность изображения тела поджелудочной железы и полицикличность его контуров. Плотность паренхимы в области хвоста равна 12-19 ед.Н. В теле поджелудочной железы визуализировалась киста размерами 19x18 мм с содержимым плотностью 2 ед.Н. В оставшихся частях тела поджелудочной железы отмечены участки плотностью до 30 ед.Н. с вкраплениями менее плотных : до 21 ед.Н. В гепатодуоденальной связке была выявлена группа увеличенных и уплотненных лимфатических узлов. Кроме того, инфильтративные изменения определялись вокруг аорты на протяжении отхождения чревного ствола

до уровня левой почечной ножки, включая начало мезентериальной артерии. В связи с инфильтративными изменениями на этом участке контур аорты в переднем отделе отдельно выявить было невозможно. Увеличен левый надпочечник.

Ваше заключение:

1. Киста тела поджелудочной железы
2. Рак тела поджелудочной железы в сочетании с кистой тела, осложненные лимфогенным метастазированием в узлы малого сальника, асцитом, поражением левого надпочечника и инфильтрацией парааортальной области.
3. Хр. панкреатит
4. Лимфаденопатия забрюшинного пространства.

**ЗАДАЧА № 15**

Больная 55 лет поступила с жалобами на головную боль. За месяц до поступления при обследовании в одном из лечебных учреждений при УЗИ и КТ брюшной полости была выявлена опухоль левой почки. Известно, что в течении 3-х лет больная страдает мочекаменной болезнью. При поступлении пальпаторно слева в мезо- и гипогастрии определяется опухолевидное образование размерами 14x15 см, плотно-эластичной консистенции, ограничено подвижное, безболезненное, с четкими контурами. При СКТ с болюсным внутривенным введением неионогенного контрастного вещества в забрюшинном пространстве слева определяется объемное образование округлой формы размерами 13x14x20 см. Плотность образования неравномерная: по всему протяжению изображения участки пониженной плотности (11-13 ед.Н) чередуются с участками плотностью около 33 ед.Н. Участки низкой плотности не накапливают контрастное вещество, в отличие от участков повышенной плотности. Верхний полюс образования расположен между нижним полюсом селезенки, хвостом поджелудочной железы и верхним полюсом левой почки. В дистальном направлении образование расположено по латеральному краю левой почки, смещает ее медиально и деформирует.

Почка частично распластана на образовании. В нижней чашечки расположен мелкий конкремент. Паренхима почки накапливает контрастное вещество в достаточной степени. В дистальном направлении патологическое образование деформирует поясничную мышцу и смещает петли кишечника вперед и вправо.

Ваше заключение:

1. Рак толстой кишки
2. Рак почки
3. Мочекаменная болезнь
4. Неорганный забрюшинная опухоль, конкремент левой почки.

**ЗАДАЧА № 16**

Больной 47 лет поступил с жалобами на приступообразные боли опоясывающего характера. Болен в течение 5 лет. При рентгенологическом исследовании верхних отделов пищеварительного тракта в желудке натощак выявлено значительное количество жидкости. Объем желудка увеличен. Складки слизистой отчетливые. Отмечает периодически возникающий спазм привратника. Луковица 12-перстной кишки деформирована: по задне-медиальной стенке ее расположена «ниша» размерами около 2 см в диаметре с признаками трехслойности. Пассаж контрастного вещества по 12-перстной кишке замедлен, периодически возникает дуодено-гастральный рефлюкс.

Ваше заключение:

1. Дивертикул 12-перстной кишки
2. Пенетрирующая язва луковицы 12-перстной кишки, сопровождающаяся деформацией луковицы, пенетрацией в поджелудочную железу и возможно гепато-дуоденальную связку.

Функциональные изменения в виде нарушения моторно-эвакуаторной функции желудка, гиперсекреция.

3. Удвоение 12-перстной кишки.
4. Мегадуоденум.

**ЗАДАЧА № 17**

Мужчина 48 лет. Жалобы: боль в правом плечевом суставе, слабость, кашель.

Анамнез: впервые боль в правом плечевом суставе возникла 3 месяца назад после физической нагрузки, занимался самолечением, боль становилась интенсивнее, появился кашель, стала нарастать слабость. Обследован в поликлинике по месту жительства, выявлена патология в легком.

Объективно: состояние удовлетворительное, резко ограничен объем движений в правом плечевом суставе, при пальпации выражена болезненность. Симптом Горнера (птоз, миоз, энофтальм).

Аускультативно: в верхнем отделе правого легкого ослабленное дыхание.

Рентгенологическая картина: в верхушечном сегменте верхней доли правого легкого узловое образование 4см в диаметре, неоднородной структуры, тесно прилежащее к грудной стенке, с деструкцией заднего отрезка II ребра на протяжении 3см, апикальная плевра неравномерно утолщена, углы образованные с ней острые, нижняя граница выпуклостью направлена вниз, поверхность мелкобугристая с лучистыми контурами. Увеличенных лимфатических узлов в корневой зоне и средостении не определяется.

Ваше заключение:

1. Туберкулема.
2. Рак Пенкоста.
3. Опухоль плевры.
4. Верхушечный осумкованный плеврит.

### **ЗАДАЧА № 18**

Мужчина 53 лет. Жалобы: кашель, кровохарканье, боль в правой половине грудной клетки, слабость.

Анамнез: больным себя считает в течение трех месяцев, когда появились кашель, температура до 38, слабость. В поликлинике по поводу пневмонии проводилась противовоспалительная терапия. Состояние улучшилось, температура нормализовалась, но при флюорографии выявлена патология в легком.

Объективно: общее состояние удовлетворительное, перкуторно - справа сзади на уровне угла лопатки перкуторный звук с коробочным оттенком, аускультативно - жесткое дыхание.

При рентгенологическом исследовании в верхушечном сегменте нижней доли (S6) правого легкого полостное образование 4,0 x 5,0 см с неравномерно утолщенными стенками. Внутренние контуры полости бухтообразные, подрывные. Наружные контуры нечеткие, лучистые, поверхность крупнобугристая. При томографическом исследовании виден дренирующий бронх (B6), стенки его неровные, просвет неравномерно сужен. В корневой зоне увеличенные лимфатические узлы до 1,5-2,0 см. Контрастированный барием пищевод на уровне бифуркации трахеи отнесен влево и кзади.

Ваше заключение:

1. Острый абсцесс легкого.
2. Полостная форма периферического рака.
3. Туберкулема с распадом.
4. Эхинококкоз легкого.

### **ЗАДАЧА № 19**

Женщина 54 лет. Жалобы: кашель с обильным отделением мокроты, недомогание, одышка, боли в грудной клетке, слабость.

Анамнез: заболела 6 месяцев назад, после перенесенного ОРЗ стала отмечать кашель с мокротой, постепенно кашель усиливался, увеличивалось количество отделяемой мокроты. Позже присоединились слабость, боли в грудной клетке, постепенно теряла вес.

Объективно: состояние средней тяжести, пониженного питания. Кожные покровы бледные, легкий акроцианоз. Одышка до 3бчд в мин, пульс 116 уд/мин, АД 150/90. При перкуссии: в нижних отделах легких неравномерное укорочение перкуторного звука. Аускультативно: разнокалиберные влажные хрипы.

На ЭКГ нагрузка на правые отделы сердца.

При рентгенологическом исследовании в нижних долях легких с обеих сторон и в средней доле справа участки неоднородного инфильтративного уплотнения легочной ткани неправильной формы

местами с нечеткими контурами, инфильтрация из средней доли справа через междолевую щель распространяется на передний сегмент верхней доли, а слева - на язычковые сегменты. На фоне уплотнения прослеживаются просветы долевых и сегментарных бронхов. В корневых зонах и средостении увеличенных лимфатических узлов не определяется.

Ваше заключение:

1. Двусторонняя пневмония
2. Бронхиоло-альвеолярный рак.
3. Отек легкого.
4. Инфильтративной туберкулез легких.

### **ЗАДАЧА № 20**

Мужчина 56 лет. Жалобы на кашель, периодическое кровохарканье, слабость, похудание, боль в левой половине грудной клетки.

Анамнез: в течение 1,5 месяцев беспокоит надсадный, постепенно усиливающийся кашель, в последние дни присоединилось кровохарканье. Похудел на 5 кг. Появилась одышка при физической нагрузке.

Объективно: состояние удовлетворительное, АД 130/85 мм рт ст, пульс 86 уд/мин, ЧД 24.

Аускультативно слева в верхнем отделе ослабленное везикулярное дыхание.

При рентгенологическом исследовании верхняя доля левого легкого уменьшена в объеме, неоднородно уплотнена, легочный рисунок сгущен. Верхнедолевой бронх конически сужен, стенки его неровные. Междолевая плевра смещена кверху. В корневой зоне и под дугой аорты увеличенные лимфатические узлы.

Ваше заключение:

1. Инфильтративный туберкулез.
2. Острая пневмония.
3. Центральный рак.
4. ТЭЛА.

### **ЗАДАЧА № 21**

Мужчина 56 лет. Жалобы на покашливание, слабость, повышенную утомляемость, боль в груди, одышку.

Анамнез: болен в течение двух месяцев, когда впервые появился легкий кашель и боль в груди. Постепенно присоединились слабость, одышка, утомляемость.

Объективно: состояние удовлетворительное, АД 125/80 мм рт ст, пульс 92 уд/мин, одышка до 26 в мин. В легких дыхание везикулярное, хрипов нет.

На обзорной рентгенограмме в прямой проекции одностороннее расширение срединной тени. При томографическом исследовании отмечается увеличение лимфатических узлов паратрахеальной, трахеобронхиальной групп справа, сливающихся в единый конгломерат. Наружные контуры бугристые, нечеткие. В прилежащих отделах легочной ткани рисунок сгущен, деформирован. Верхнедолевой бронх оттеснен кнаружи, сужен, стенки его неровные.

При бронхоскопии ригидность правой стенки трахеи и правого главного бронха, резкая гиперемия и отек слизистой оболочки верхнедолевого бронха справа, легкая кровоточивость.

Ваше заключение:

1. Туберкулез внутригрудных лимфатических узлов.
2. Лимфогранулематоз.
3. Медиастинальная форма рака легкого.
4. Саркоидоз.

### **ЗАДАЧА № 22**

Мужчина 44 лет. Жалоб не предъявляет. При профилактическом осмотре выявлены изменения в правом легком.

Объективно: общее состояние удовлетворительное. Кожные покровы обычной окраски. АД 130/90 мм рт ст, пульс 78 уд/мин, ЧД 16 в мин. Перкуторно сзади над правой лопаткой незначительное укорочение перкуторного звука. Аускультативно дыхание везикулярное.

При рентгенологическом исследовании субплеврально, во II сегменте верхней доли правого легкого, округлой формы образование 3,0 см в диаметре, неоднородной структуры, с глыбками обызвествлений в толще и по краю. Контуры четкие местами неровные. В прилежащих отделах легочной ткани на фоне деформированного рисунка различных размеров плотные очажки. Плевра на этом уровне утолщена. Видна тяжистая дорожка к корню легкого. В корне единичные обызвествленные мелкие лимфатические узлы.

Ваше заключение:

1. Периферический рак.
2. Туберкулема.
3. Шаровидная пневмония.
4. Гамартома.

### **ЗАДАЧА № 23**

Женщина 32 лет. Жалобы: субфебрильная температура, слабость, потливость, особенно по ночам, кашель.

Анамнез: больной считает себя в течение 2х месяцев, когда появился кашель и стала отмечать субфебрильную температуру. Амбулаторно лечилась по поводу ОРЗ.

Объективно: состояние удовлетворительное, кожные покровы обычной окраски. АД 110/70 мм рт ст, пульс 76 уд/мин, ЧД 16. В легких дыхание везикулярное.

При рентгенологическом исследовании в верхушечном и заднем сегментах верхней доли правого легкого на фоне усиленного и деформированного рисунка различных размеров очажки уплотнения с нечеткими контурами. В остальных отделах легких без особенностей. Увеличенных лимфатических узлов в корневой зоне и средостении не определяется.

Ваше заключение:

1. Острая пневмония.
2. Очаговый туберкулез.
3. Метастазы злокачественной опухоли.
4. Саркоидоз.

### **ЗАДАЧА № 24**

Мужчина 27 лет. Жалобы на повышенную утомляемость, кашель, субфебрильную температуру, потливость.

Анамнез: больным себя считает в течение месяца, когда появился сухой кашель, периодически стал отмечать подъемы температуры до 37,5, присоединилась слабость и потливость по ночам, за последний месяц и похудел на 5 кг.

Объективно: состояние удовлетворительное. При перкуссии над верхней долей правого легкого незначительное укорочение перкуторного звука. При аускультации там же ослабленное дыхание.

При рентгенологическом исследовании в заднем сегменте верхней доли правого легкого участок инфильтративного уплотнения легочной ткани размерами 3,5x4,0 см., неоднородной структуры с нечеткими контурами. В прилежащих отделах легочной ткани на фоне усиленного и деформированного рисунка различных размеров и интенсивности очажки с нечеткими контурами, видна "дорожка" к корню легкого. В корневой зоне увеличенные до 1,5 - 2,0 см лимфатические узлы.

Ваше заключение:

1. Периферический рак.
2. Пневмония.
3. Инфильтративный туберкулез.
4. Саркоидоз (медиастинально-легочная форма).

### **ЗАДАЧА № 25**

Женщина 38 лет. Жалоб нет.

При профилактическом флюорографическом исследовании во время ежегодной диспансеризации обнаружена патология в средостении.

Объективно: по органам без патологических изменений.

При рентгенологическом исследовании отмечается двустороннее расширение срединной тени на уровне II-III ребер до 8,0- 9,0 см. Наружные контуры четкие, полициклические, симптом "кулисы". В корневых зонах с обеих сторон округлой формы с четкими контурами увеличенные лимфатические узлы. Просветы крупных бронхов местами слегка сужены. Видны небольшие плевральные шварты.

При бронхоскопическом исследовании выявляются косвенные признаки увеличения лимфатических узлов, бронхи не изменены.

Ваше заключение:

1. Туберкулез внутригрудных лимфатических узлов.
2. Медиастинальная форма рака легкого.
3. Саркоидоз.
4. Лимфогранулематоз.

### **ЗАДАЧА № 26**

Мужчина 26 лет. Жалобы: кашель с отделением гнойной мокроты, слабость, температура, боли в правой половине грудной клетки.

Анамнез: заболел остро. После переохлаждения появился озноб, сухой кашель, высокая температура до 39, слабость, боль в правой половине грудной клетки.

Объективно: состояние средней тяжести, одышка до 28 в мин, пульс 112 уд/мин, температура 38. Перкуторно справа сзади ниже угла лопатки и сбоку отмечается притупление перкуторного звука. Аускультативно в этой же области выслушиваются влажные мелкопузырчатые и крепитирующие хрипы.

При рентгенологическом исследовании в нижней доле правого легкого на фоне усиленного и деформированного рисунка множественные различных размеров и интенсивности очаги уплотнения с нечеткими контурами местами сливающиеся между собой в крупные фокусы. При томографическом исследовании просветы бронхов не изменены, корень правого легкого расширен бесструктурен. Междолевая плевра утолщена. Купол диафрагмы справа расположен выше обычного, синусы полностью не раскрываются.

В латеропозиции выявляется небольшое количество свободной жидкости.

Ваше заключение:

1. Инфильтративный туберкулез.
2. Острая пневмония.
3. Рак легкого.
4. Саркоидоз.

### **ЗАДАЧА № 36**

Мужчина 36 лет. Жалобы: кашель с отделением мокроты, слабость, одышку, боли в грудной клетке, температуру.

Анамнез: заболел остро, повысилась температура до 39,5, озноб, боль в грудной клетке, сухой кашель. Амбулаторно проводилась противовоспалительная терапия. Через неделю температура стала снижаться, появилась гнойная мокрота, которая отходила полным ртом в течение 1,5- 2 суток, затем количество мокроты уменьшилось, но в ней появились прожилки крови.

Объективно: состояние средней тяжести. Кожные покровы бледные, ЧД 32 в мин. Пульс 108 уд. в минуту, ритмичный. АД 100/70 мм рт ст. Тоны сердца приглушены. В крови лейкоцитоз, ускорение СОЭ. Перкуторно на ограниченном участке слева сзади на уровне VII ребра- тимпанит. Аускультативно в этой области дыхание с амфорическим оттенком. При рентгенологическом исследовании в верхушечном сегменте нижней доли левого многополостное образование округлой формы с горизонтальным уровнем жидкости, размерами до 6см в диаметре. Стенки полостного

образования равномерные, внутренний контур гладкий. Наружные контуры нечеткие, окружающая легочная ткань инфильтративно уплотнена. При томографическом исследовании виден деформированный дренирующий бронх. Корень левого легкого расширен, бесструктурен.

Ваше заключение:

1. Кавернозный туберкулез.
2. Полостная форма периферического рака.
3. Абсцесс легкого.
4. Эхинококкоз легкого.

### **ЗАДАЧА № 28**

Женщина 23 лет. Жалобы на слабость, недомогание, периодические подъемы температуры до 39, кожный зуд.

Анамнез. Больна в течение нескольких месяцев, по поводу ОРЗ неоднократно проводились курсы противовоспалительной терапии без эффекта.

Объективно: состояние относительно удовлетворительное. Кожные покровы и видимые слизистые бледные, расширение подкожных вен на передней поверхности грудной клетки, одышка до 28 в мин, пульс 98 уд/мин, АД 115/75 мм рт ст. Периферические лимфатические узлы, печень, селезенка не увеличены.

На обзорной рентгенограмме грудной клетки срединная тень расширена по обе стороны на уровне передних отрезков I-II ребер до 7,5- 8,0 см, наружные контуры четкие, крупноволнистые; в боковой проекции ретростернальное пространство пониженной прозрачности. При томографическом исследовании увеличенные л/у паратрахеальной и трахеобронхиальной групп сливаются в единый конгломерат.

Ваше заключение:

1. Туберкулез внутригрудных лимфатических узлов.
2. Саркоидоз.
3. Медиастинальная форма лимфогранулематоза.
4. Медиастинальная форма рака легкого.

### **ЗАДАЧА № 29**

Мужчина 62 лет. Жалобы на боли в груди, одышку, слабость.

Анамнез: нарастающие боли в груди в течение 3-х месяцев, начавшиеся с неприятных ощущений, позже присоединились слабость и одышка.

Объективно: состояние относительно удовлетворительное, отмечается бледность кожных покровов, ЧД - 26 в мин, пульс - 92 уд/мин, АД - 160/95 мм рт ст. В легких дыхание везикулярное, хрипов нет. Периферические л/у, печень, селезенка - не увеличены.

При рентгенологическом исследовании отмечается расширение срединной тени вправо на всем протяжении, наружные контуры нечеткие. При томографическом и КТ исследованиях на медиастинальной, передней костальной и диафрагмальной поверхности плевры определяются различных размеров узлы сливающиеся между собой. Определяется неравномерное утолщение висцеральной плевры по ходу главной междолевой щели. В плевральной полости - свободная жидкость, растекающаяся в латеропозиции слоем 3,5-4,0 см. Органы средостения не смещены. Просветы всех крупных бронхов не изменены. В легких без очаговых и инфильтративных изменений. После неоднократных пункций плевральной полости удалялся геморрагический экссудат, который быстро накапливался.

Ваше заключение:

1. Метастатическое поражение плевры.
2. Мезотелиома плевры.
3. Медиастинальная форма рака легкого.
4. Лимфома.

### **ЗАДАЧА № 30**



Женщина 43 лет. Жалобы на раздражительность, сердцебиение, тяжесть за грудиной, одышку при физической нагрузке, иногда при резком изменении положения головы возникают приступы удушья, дисфагия.

Анамнез: ухудшение самочувствия отмечает в течение 4 лет, постепенно нарастают вышеописанные симптомы.

Объективно: состояние удовлетворительное, ладони влажные. Пульс до 96-98 уд/мин, ритмичный. АД –120/80 мм рт ст. В легких везикулярное дыхание.

При рентгенологическом исследовании в верхнем отделе средостения узловое образование с четкими контурами, которые смещаются вверх во время глотания и при кашле. Контрастированный барием пищевод и трахеи оттеснены кпереди. При КТ в верхнем отделе средостения узловое образование, подковообразной формы, неоднородной структуры, охватывающее пищевод и трахею со всех сторон. Основной массив расположен в заднем средостении. Трахея на этом уровне сдавлена.

При радионуклидном исследовании с <sup>67</sup>галлия цитратом накопления РФП в средостении не отмечено.

Ваше заключение:

1. Невринома.
2. Тератома.
3. Внутригрудной зоб.
4. Тимома.

**ЗАДАЧА № 31**

Женщина 57 лет. Жалобы на головную боль, мышечную слабость.

Анамнез: больной считает себя в течение 5 лет. Все эти годы находится под наблюдением у эндокринологов по поводу миастении. Обследовалась в поликлинике по месту жительства и стационаре, патологических изменений в органах грудной клетке на рентгенограмме в прямой проекции не выявлено.

Объективно: состояние больной удовлетворительное, сознание ясное, вялая, в контакт вступает с неохотой. Мышечный тонус снижен.

При рентгенологическом исследовании отмечается умеренно выраженное усиление и деформация легочного рисунка в нижних отделах. Корни легких структурны. Срединная тень в прямой проекции обычной ширины, но по левому контуру ниже дуги аорты медиастинальная плевра оттеснена кнаружи на 0,5 см. В боковой проекции ретростернальное пространство пониженной прозрачности. Выявляется дополнительное образование с четкими контурами неоднородной структуры между восходящей частью дуги аорты и грудиной, которое не смещается при глотании. При КТ исследовании в среднем этаже переднего средостения овальной формы с крупнобугристой поверхностью, четкими контурами образование, размерами 7,0-5,5-3,6 см.

Ваше заключение:

1. Загрудинный зоб.
2. Тимома.
3. Аневризма восходящей части дуги аорты.
4. Тератома.

**ЗАДАЧА № 32**

Мужчина 29 лет. Жалоб нет.

При профилактическом флюорографическом исследовании в средостении обнаружено дополнительное образование.

Объективно: состояние удовлетворительное. По органам - без особенностей.

На рентгенограммах в прямой и боковой проекциях, в среднем этаже переднего средостения овальной формы образование, в толще которого выявляются более плотные включения, наружные контуры его четкие, гладкие. Прилежащие отделы легкого не изменены. При КТ исследовании в

среднем этаже переднего средостения опухоль с четкими контурами, показатель плотности в различных участках от минус 5 до плюс 60 НУ.

Ваше заключение :

1. Невринома
2. Тератома.
3. Лимфома.
4. Бронхогенная киста.

### **ЗАДАЧА № 33**

Женщина 39 лет. Жалобы на тупые боли в груди и спине.

Анамнез: впервые неприятные ощущения в груди отметила полгода назад. Постепенно присоединялась боль в груди и спине.

Объективно: состояние удовлетворительное. По органам без особенностей.

При рентгенологическом исследовании в реберно-позвоночном углу справа на уровне Th IV-V интенсивное овальной формы образование однородной структуры, с четкими контурами, размерами 9,0 - 4,0 см, широким основанием тесно прилежит к телам позвонков. У верхнего и нижнего полюсов медиастинальная плевра оттеснена под тупым углом. Отмечается краевая узурация прилежащих тел позвонков и ребер, на уровне узла межреберные промежутки сзади расширены.

Ваше заключение:

1. Доброкачественная опухоль легкого.
2. Бронхогенная киста.
3. Неврогенная опухоль.
4. Увеличенные лимфоузлы.

### **ЗАДАЧА № 34**

Женщина 57 лет. Жалобы на боль в груди, одышку, кровохарканье.

Анамнез: находилась на лечении в хирургической клинике. Страдает тромбозом глубоких вен нижних конечностей. Внезапно, на пятые сутки после обширного оперативного вмешательства появилась сильная боль в грудной клетке, одышка, цианоз верхней половины туловища, кровохарканья.

Объективно: состояние больной тяжелое. Цианоз верхней половины туловища, шейные вены набухшие. Одышка до 40 в мин. АД 80/50 мм рт ст, тахикардия до 120 уд/мин. Тоны сердца глухие, акцент второго тона над легочной артерией. На ЭКГ нагрузка на правые отделы сердца.

На рентгенограмме грудной клетки расширение корня левого легкого, резкое обеднение легочного рисунка в среднем и нижнем отделах, высокое стояние купола диафрагмы на этой же стороне.

При радионуклидном исследовании с  $^{99m}\text{Tc}$  технетрилом отмечается отсутствие кровотока в левом легком.

Ваше заключение:

1. Центральный рак легкого.
2. Отек легкого.
3. ТЭЛА.
4. Аспирация инородного тела.

### **ЗАДАЧА № 35**

Женщина 59 лет. Жалобы: одышка, чувство нехватки воздуха, неприятные ощущения в груди, обильное выделение мокроты.

Анамнез: больной 7 дней назад выполнена гинекологическая операция, ранний послеоперационный период протекал спокойно. Ночью проснулась от чувства нехватки воздуха.

Объективно: состояние тяжелое, положение вынужденное сидячее, кожные покровы влажные, одышка до 42 в мин. Дыхание шумное, клокочущее. Отходит пенная мокрота. Пульс до 124 уд/мин, аритмичный, АД 100/70 мм рт ст. Над легкими масса влажных хрипов.

При рентгенологическом исследовании в верхних отделах легких с обеих сторон на фоне усиленного и деформированного рисунка различных размеров облаковидные тени с нечеткими контурами. Корни легких расширены. Структура их сохранена.

Ваше заключение:

1. ТЭЛА.
2. Отек легкого.
3. Острая пневмония.
4. Шоковое легкое.

### **ЗАДАЧА № 36**

Мужчина 59 лет. Жалобы: кашель, одышка при физической нагрузке, слабость, неприятные ощущения в груди.

Анамнез: ухудшение самочувствия отмечает в течение 2-х недель, после переохлаждения появился кашель. Обратился к врачу. Из анамнеза выяснено, что 1,5 года назад была выполнена гастрэктомия по поводу опухоли желудка.

Объективно: состояние относительно удовлетворительное, кожные покровы серые. ЧД 24 в мин. Аускультативно в легких ослабление везикулярного дыхания.

При рентгенологическом исследовании легочный рисунок с обеих сторон усилен, деформирован. Корни легких расширены, уплотнены. Наружные контуры полициклические, тяжистые. В синусах плевральных полостей с обеих сторон небольшое количество выпота. При КТ в корневых зонах с обеих сторон увеличенные лимфатические узлы, перибронхиальные и периваскулярные уплотнения в виде тяжей переходят в легочную ткань и доходят до аксилярных отделов. Легочный рисунок усилен и деформирован за счет интерстициального компонента, явных очагов в легочной ткани не определяется. В плевральных полостях небольшое количество выпота.

Ваше заключение:

1. Саркоидоз.
2. Сердечная недостаточность с развитием застойной пневмонии.
3. Лимфогенный карциноматоз.
4. Идиопатический фиброзирующий альвеолит.

### **ЗАДАЧА № 37**

Женщина 53 лет. Жалобы: постоянное покашливание, слабость, одышка при физической нагрузке.

Анамнез: ухудшение самочувствия отмечает в течение 3-х мес., после простуды появился кашель, субфебрильная температура. По месту жительства проводилось противовоспалительное лечение, кашель уменьшился, но полностью не исчез. Постепенно присоединились слабость и одышка. Из анамнеза: 12 лет назад была выполнена радикальная мастэктомия справа, в последующем было проведено химиотерапевтическое лечение. Один раз в год проходит контрольные обследования в онкодиспансере.

Объективно: состояние удовлетворительное, кожные покровы обычной окраски, одышка до 24 в мин., тахикардия до 92 уд/мин. Аускультативно в легких ослабленное везикулярное дыхание, хрипов не выслушивается.

При рентгенологическом исследовании легочный рисунок с обеих сторон усилен, деформирован, на этом фоне мелкие очажки уплотнения в кортикальных отделах. Количество их увеличивается от верхушек к диафрагме. Корни легких расширены, тяжистые. Синусы свободны.

Ваше заключение:

1. Диссеминированный туберкулез легких.
2. Саркоидоз.
3. Лимфогематогенные метастазы.
4. Экзогенный аллергический альвеолит.

### **ЗАДАЧА № 53**

Мужчина 40 лет.

Считает себя больным 2 года, когда за углом нижней челюсти справа появилось объемное образование. Последнее время стало увеличиваться. Объективно: за углом нижней челюсти справа пальпируется образование размерами 5x4 см, плотноэластической консистенции, немного подвижное в горизонтальном направлении и неподвижное в вертикальном. ЛОР исследование: деформация правой стенки глотки за счет давления из вне.

По клиническим анализам в пределах нормы. Данные КТ исследования: между вертикальной ветвью нижней челюсти, позвоночником и глоткой определяется объемное образование размерами 5x4 см, равномерной, мягкотканной плотности (40 ед.). При в/в усилении образование рано /в артериальную фазу/ и выражено /до 150 ед./ накапливает контрастное вещество. В венозную и отсроченные фазы контрастное вещество постепенно вымывается из образования. Образование расположено в области развилки сонных артерий, смещает внутреннюю сонную артерию кзади и кнаружи, наружную сонную кпереди и кнутри. Основания черепа не достигает на 2 см.

Ваше заключение:

1. Каротидная хемодектома.
2. Невринома
3. Боковая киста шеи
4. Конгломерат лимфоузлов

### **ЗАДАЧА № 54**

Женщина 20 лет.

Считает себя больной 1,5 года, когда за углом нижней челюсти справа появилось выпухание. Наблюдается с диагнозом каротидная хемодектома. За время наблюдения образование медленно увеличивается. Объективно: за углом нижней челюсти справа пальпируется образование размерами 4x4 см, плотно-эластической консистенции, малоподвижное. ЛОР исследование: без особенностей.

Клинические анализы без особенностей. Данные КТ исследования: между вертикальной ветвью нижней челюсти, глоткой и позвоночником определяется объемное образование размерами 4x3 см, мягкотканной плотности (30 ед.), с тонкой капсулой. При в/в усилении образование в артериальную фазу слабо (до 80 ед.) накапливает контрастное вещество, причем неравномерно: сама паренхима до 50 ед., а внутри нее мелкие участки в виде пятен и полосок высокой плотности (90 ед.). В остальные фазы плотность образования снижается почти до исходных величин. Образование расположено на уровне развилки сонных артерий, смещает внутреннюю и наружную сонные артерии латерально. Основная черепа не достигает на 2,5 см.

Ваше заключение:

1. Невринома.
2. Каротидная хемодектома
3. Боковая киста шеи.

### **ЗАДАЧА № 55**

Женщина 18 лет.

Два года назад стала определять выпухание на шее справа, которое медленно увеличивается. Объективно: между углом нижней челюсти и кивательной мышцей определяется образование диаметром 3 см, эластической консистенции, малоподвижное.

Клинические анализы в норме. По КТ исследованию: на уровне угла нижней челюсти, за кивательной мышцей определяется образование овальной формы, с тонкой капсулой, с содержимым по плотности соответствующим жидкости (12 ед.). При в/в усилении ни в артериальную, ни в венозную, ни в отсроченную фазы образование контрастное вещество не накапливает. Образование расположено на уровне развилки сонных артерий, но латерально от сосудистого пучка.

Ваше заключение:

1. Боковая киста шеи.
2. Каротидная хемодектома
3. Невринома

4. Конгломерат лимфоузлов.

#### **ЗАДАЧА № 56**

Женщина 40 лет.

В течение 3 лет наблюдает выбухание на левой половине шеи, которое медленно увеличивается. Объективно: деформация шеи слева за счет выбухания ее, мягкоэластической консистенции.

Клинические анализы в норме. При КТ исследовании: деформация наружного контура шеи слева. Слева от щитовидного хряща определяется объемное образование размерами 5х6х7 см, плотностью - 100 ед. Капсула определяется на отдельных участках. Подкожная и кивательная мышцы распластаны по наружному контуру образования.

Ваше заключение:

1. Межмышечная липома шеи слева.
2. Боковая киста шеи
3. Ангиоматоз шеи.

#### **ЗАДАЧА № 57**

Мужчина 20 лет.

Заболел год назад, когда под челюстью по средней линии стал определять выбухание. Оно быстро увеличивается в размерах. Объективно: по средней линии шеи, над верхним краем щитовидного хряща определяется образование диаметром 4 см, плотно-эластической консистенции, не смещаемое.

Клинические анализы без особенностей. ЛОР: в надгортанной области определяется выбухание по средней линии. КТ исследование: По средней линии шеи, между подъязычной костью и щитовидным хрящем определяется объемное образование, диаметром 4 см. Содержимое плотностью 15 ед. При в/в усилении контрастное вещество не накапливает. Капсула толщиной 2-3 мм. По внутренней передней поверхности капсулы узелок диаметром 4 мм. Капсула и узелок накапливают контрастное вещество. Шейные лимфоузлы не увеличены.

Ваше заключение:

1. Срединная киста шеи, возможно с малигнизацией.
2. «Опухоль шеи».
3. Хондрома.
4. Опухоль гортани.

#### **ЗАДАЧА № 58**

Ребенок 10 лет.

Заболел последний год, когда мама стала замечать выбухание над левой ключицей. Клинические анализы в норме. Объективно: над левой ключицей определяется выбухание, эластической консистенции, без четких контуров. При КТ исследовании: в левой надключичной области определяется образование, размерами 5х6 см, с полициклическим наружным контуром. Плотность образования 10 ед. Капсула тонкая, внутри образования множество тонких перегородок. При в/в усилении содержимое и капсула контрастное вещество не накапливают.

Ваше заключение:

1. Нижняя (врожденная) боковая киста шеи.
2. Липома шеи
3. Конгломерат лимфоузлов
4. Ангиоматоз.

#### **ЗАДАЧА № 59**

Женщина 18 лет.

Больна с детства. Жалобы на деформация лица, синюшные пятна на коже, кровотечения из горла. Объективно: на коже пятна синего цвета, выражен сосудистый рисунок, выбухание в области нижней челюсти. ЛОР: резко усилен и расширен сосудистый рисунок на слизистой глотки, глотка деформирована. КТ исследование: левая половина лица в области нижней челюсти слева деформирована за счет выбухания мягких тканей. В области дна рта, в парафарингиальном пространстве слева и под кожей определяется образование, состоящее из множества узлов диаметром

10-30 мм, мягкотанной плотности (40 ед.). В структуре его множество кальцинатов диаметром 2-4 мм. Подкожная клетчатка тяжиста. При в/в усилении в артериальную фазу контрастируются крупные извитые артерии, в венозную - контрастное вещество заполняет узлы объемного образования.

Ваше заключение:

1. ангиоматоз шеи и дна рта, венозно-кавернозная форма.
2. Конгломерат метастатических лимфоузлов шеи.
3. Фибросаркома шеи.

**ЗАДАЧА № 60**

Мужчина 50 лет. Болен в течение 2 лет. Жалобы на боли в области шеи сзади справа. Объективно: изменения не выявляются. Клинические анализы без особенностей. Данные КТ исследования: справа от 3-его шейного позвонка определяется объемное образование размерами 2,5x1,5 см, каплевидной формы, мягкотканной плотности (35 ед.), с четкими, ровными контурами. Ножка образования направлена к 3-ему межпозвонковому отверстию. Отверстие не расширено, ножка в спинномозговой канал не проникает. Образование расположено между мышцами задней группы шеи.

Ваше заключение:

1. Невринома корешка нерва.
2. Миома
3. Липома.

**ЗАДАЧА № 61**

Мужчина 60 лет. Два года назад автотравма. Последний год стал замечать увеличивающееся выбухание на шее слева. Объективно: под углом нижней челюсти слева пальпируется образование плотно-эластической консистенции, малоподвижное. Над сосудистым пучком прослушивается шум. Клинические анализы без особенностей.

Данные КТ исследования: слева в парафаренгиальном пространстве определяется объемное образование круглой формы, диаметром 5 см, неравномерной плотности: в основном 45 ед., по латеральному краю 30 ед. Определяется толстая /3-4 мм/ капсула. При в/в усилении образование определяется в области развилки сонных артерий, раздвигая их. В артериальную фазу одновременно и в той же степени (до 200 ед.) контрастируется, что и сонные артерии, плотно прилежащие к образованию. По латеральному краю часть образования не контрастируется (35 ед.).

Ваше заключение:

1. Мешотчатая (ложная) аневризма сонной артерии
2. Каротидная хеMODEKТОМА
3. Невринома в области развилки
4. Сонных артерий Боковая киста шеи.

**ЗАДАЧА № 62**

Мужчин 45 лет.

Считает, что болен в течение 2-х месяцев, когда появились боли в поясничной области слева. Объективно: в левом подреберье пальпируется нижний край почки. Отклонения в анализах: кровь-СОЭ 30 мм/час, в анализе мочи свежие эритроциты 10-15 в п/зр.

Данные КТ исследования: левая почка увеличена в размерах, латеральный контур в средней трети выбухает за счет объемного образования диаметром 4 см. Плотность образования 32 ед., плотность паренхимы почки 35 ед. Граница между образованием и паренхимой почки не определяется. В центре образования участок пониженной плотности (25 ед.), с неровными, нечеткими контурами. Синус почки деформирован. При в/в усилении образование накапливает контрастное вещество до 80 ед., паренхима почки до 70 ед. В центре образования участок плохо накапливающий контрастное вещество (35 ед.). В отсроченную фазу: выделительная функция почки сохранена, средняя чашечка деформирована.

Ваше заключение:

1. Рак почки.
2. Доброкачественная опухоль почки, киста.

### **ЗАДАЧА № 63**

Женщина 45 лет. Жалоб нет. Объективно без особенностей. Анализы в норме. По УЗИ объемное образование левой почки. При КТ исследовании: положение и размеры почек в пределах нормы. В средней трети левой почки выбухание по латеральному контуру за счет объемного образования диаметром 2 см. Контур образования ровный, четкий, хорошо дифференцируется от паренхимы почки. Плотность неравномерная: в центре более плотная (30 ед.), тяжистая, по краям плотностью -20 ед. Капсула тонкая. При внутривенном усилении накапливает контрастное вещество в центре (до 45 ед.), по периферии незначительно.

#### Ваше заключение:

1. Доброкачественная опухоль -ангиолипома.
2. Рак почки, киста почки.

### **ЗАДАЧА № 64**

Мужчина 50 лет.

В анамнезе почечнокаменная болезнь. Месяц назад был приступ сильных болей в левой половине живота, после чего остались тянущие, распирающие боли в пояснице слева. Объективно: слева в подреберье пальпируется образование эластической консистенции, размерами 10 см. При КТ исследовании: в области левой почки определяется структура размерами 10 см, состоящая из четырех кистозных образований. Содержимое жидкость плотностью 14 ед. Наибольшее овальной формы, расположено медиально и кпереди. По заднелатеральному контуру к нему плотно прилежат три других округлых образования. Медиальная стенка у них отсутствует. По латеральному краю этого образования тонкий слой ткани мягкотканной плотности (40 ед.). При внутривенном усилении контрастное вещество на 10 минуте в образование не поступает. Правая почка без особенностей.

#### Ваше заключение:

1. Гидронефроз III стадии.
2. Поликистоз почек,
3. Мультикистоз почки.

### **ЗАДАЧА № 65**

Мужчина 20 лет.

Жалобы слабость. Плохо себя чувствует последние 6 месяцев. Объективно: пальпируются нижние полюса почек. Ан.мочи: уд.вес 1008, лейкоциты 1-2 в п.зр. КТ исследование: левая и правая почки увеличены в размерах (правая 7x8x11 см, левая 8x8x12 см), поверхность их бугристая. Паренхима замещена множеством объемных образований диаметром от 5 до 20 мм, с жидким содержимым (плотностью 10 ед.), с четкими, ровными контурами. Небольшие остатки паренхимы между ними. При внутривенном усилении образования контрастное вещество не накапливают, остатки паренхимы умеренно повышают свою плотность. В выделительную фазу контрастное вещество начинает появляться в лоханке на 25 минуте.

#### Ваше заключение:

1. Поликистоз почек.
2. Гидронефроз почек
3. Мультикистоз почки.
4. Метастазы в почки.

### **ЗАДАЧА № 66**

Женщина 60 лет.

Жалобы на тянущие боли в левой половине живота. Считает себя больной последние 6 месяцев. Пальпаторно определяется нижний край левой почки. Ан.мочи: уд.вес 1015, единич.лейкоциты в п/зрения. КТ исследование: левая почка увеличена в размерах (10,0x8,0x10,0 см). Плотность паренхимы 30 ед. В средней трети определяется выбухание контура за счет объемного образования диаметром 5,0 см. Капсула тонкая, с ровными, четкими наружным и внутренним контурами. Граница

между паренхимой почки и образованием четкая. Содержимое образования плотностью 5 ед. Имеется симптом «клюва». При внутривенном усилении образование контрастное вещество не накапливает.

Ваше заключение:

1. Простая киста почки.
2. Рак почки.
3. Ангиолипома.
4. Травматическая киста почки.

### **ЗАДАЧА № 67**

Женщина 30 лет.

Жалобы на головные боли при высоком артериальном давлении, увеличение веса. Направлена эндокринологом для обследования надпочечников. КТ данные: левый надпочечник треугольной формы, размерами: длина латеральной ножки 4,0 см, медиальной 3,5 см. Расстояние между ножками 2,5 см. Толщина медиальной ножки 5 мм, толщина латеральной ножки 8 мм. Высота надпочечника 3,5 см, плотность неравномерная: медиальной ножки +25 ед., латеральной -5 ед. Контуры латеральной ножки нечеткие.

Ваше заключение:

1. Гиперплазия надпочечника.
2. Опухоль надпочечника.

### **ЗАДАЧА № 68**

Женщина 40 лет.

Жалоб не предъявляет. Объективно без особенностей. Гормональный профиль в норме. КТ исследование: в области правого надпочечника определяется объемное образование диаметром 4 см, плотностью -70 ед., с капсулой толщиной 2 мм. Надпочечник распластан на образовании, его ножки переходят в капсулу образования.

Ваше заключение:

1. Миелолипома надпочечника.
2. Альдостерома.
3. Липоматозная струма.

### **ЗАДАЧА № 69**

Больная Ж., 52 лет, предъявляет жалобы на повышенный аппетит, нервозность, обмороки и приступы тахикардии, возникающие при голодании. Болеет в течение 4 месяцев. Для профилактики приступов заболевания съедала до 1 кг сахара в сутки.

Обследование: Общий анализ крови и мочи без патологии. Уровень глюкозы крови во время приступа 40 мг%. При УЗИ и КГ органов брюшной полости патологии не выявлено. При селективной ангиографии верхней брыжеечной артерии и чревного ствола в области хвоста поджелудочной железы выявлено округлое образование, гипervasкулярное в артериальную фазу контрастирования, размерами 1 см.

Ваше заключение:

1. Хронический панкреатит с преимущественным поражением хвоста поджелудочной железы.
2. Сахарный диабет, декомпенсация.
3. Рак хвоста поджелудочной железы.
4. Инсулинома хвоста поджелудочной железы.
5. Глюкагонома хвоста поджелудочной железы.

### **ЗАДАЧА № 70**

Больная Н., 55 лет, поступила в клинику с жалобами на тупые боли в правом подреберье. Из анамнеза: болеет в течение 3 месяцев.

Обследование: При пальпации в правом подреберье определяется мягковатой консистенции край печени. Лабораторные показатели гомеостаза не отклонены от нормы. При УЗИ и КТ в правой доле печени округлое образование до 5 см в диаметре. Опухолевые маркеры: альфа-фетопротеин, СА-19,9, РЭА в пределах нормы. При селективной ангиографии чревного ствола в 6 и 7 сегментах печени в



паренхиматозную фазу определяется округлое образование 10x15x16 см с участками накопления и задержкой контрастного вещества в сосудистых пространствах неправильной формы до 3-4 см. Со стороны других органов и систем патологии не выявлено.

Ваше заключение:

1. Гепатоцеллюлярная карцинома.
2. Фибронодулярная гиперплазия правой доли печени.
3. Кавернозная гемангиома печени.
4. Гепатоцеллюлярная аденома печени.
5. Цистаденома печени.

**ЗАДАЧА № 71**

Девочка 7 лет. Рост 130, вес 40 кг. Жалобы на слабость, Утомляемость, снижение толерантности к физической нагрузке. Объективно: гипотрофия, бледность кожных покровов. Во 2-3 межреберье по левому краю грудины отмечается систоло-диастолический шум. У основания грудины отмечается систолическое дрожание, систолический шум. На шею шум не проводится. Ан крови : Гемоглобин 120 г/л, эритроциты  $4 \cdot 10^{12}$ /л. Печень на 2 см. ниже края реберной дуги.

Больной выполнена катетеризация полостей сердца, получены следующие данные.

- РаО<sub>2</sub> в легочной артерии =88%
- РаО<sub>2</sub> в правом желудочке =80%
- РаО<sub>2</sub> в правом предсердии =79%
- РаО<sub>2</sub> в аорте =94%

Градиент давления на клапане легочной артерии составляет 60 мм. рт. ст. На аортограмме определяется сброс контрастного вещества в легочную артерию по сосуду, имеющему ампулярное расширение у аортального конца с диаметром 13 мм и дистальную часть диаметром около 2 мм и длиной 6 мм.

Ваше заключение и тактика лечения:

1. Клапанный стеноз легочной артерии, открытый артериальный проток. Показана окклюзия открытого артериального протока с катетерной баллоной вальвулопластикой клапанного стеноза легочной артерии.
2. Дефект межжелудочковой перегородки и открытый артериальный поток.
3. Дефект межпредсердной перегородки.
4. Клапанный стеноз аорты и открытый артериальный проток.

**ЗАДАЧА № 72**

Девочка 5 лет. Рост 120 см, вес 30 кг. Жалобы на слабость, утомляемость, снижение толерантности к физической нагрузке. Объективно гипотрофия, бледность кожных покровов. Во 2-3 межреберье по левому краю грудины отмечается систоло-диастолический шум. Отмечается акцент 2 тона на легочной артерии. Ан. Крови: гемоглабин 120 г/л, эритроциты  $4 \cdot 10^{12}$ /л.

ЭКГ-признаки гипертрофии левого желудочка. Выполнена аортография. На снимках определяется сброс контрастного вещества в легочную артерию по сосуду, имеющему конусообразное расширение у аортального конца и узкую дистальную часть диаметром до 2 мм.

Данные оксиметрических проб:

- РаО<sub>2</sub> в легочной артерии =88%
- РаО<sub>2</sub> в правом желудочке =80%
- РаО<sub>2</sub> в правом предсердии =79%
- РаО<sub>2</sub> в аорте =94%

Ваше заключение и тактика лечения :

1. Аортолегочное соустье, легочная гипертензия.
2. Открытый артериальный проток.
3. Дефект межпредсердной перегородки.
4. Триада Фалло.

**ЗАДАЧА № 73**

Больной К. 51 год. Поступил с жалобами на кровохаркание, головокружение, приступы кашля. Из анамнеза страдает хроническим бронхитом, гастритом. Об-но: кожные покровы бледные.

Обследование - Оакрови Нв-60, бронхоскопия в просвете правого н.д. бронха свежая кровь. На бронхиальной артериограмме в дистальных отделах правой бронхиальной артерии имеются участки "ампутации" артерий, контраст в просвете бронхов.

Ваше заключение :

1. Обострение хронического бронхита.
2. Легочное кровотечение.
3. Обострение гастрита.
4. Желудочное кровотечение с забросом крови в просвет бронхов.

**ЗАДАЧА № 74**

Больной Д. 47 лет. Поступил с жалобами на боли в области сердца, эпигастрии, беспокойство одышку. Из анамнеза-заболел внезапно вечером после похода в лес за грибами.

Объективно-кожные покровы бледные, акроцианоз. Обследование О.А. крови умеренный лейкоцитоз, увеличение СОЭ. На ЭКГ интервал S-T смещен вниз, зубец Т отрицательный. При коронарографии отмечается стеноз устья передней межжелудочковой ветви левой КА до 70% дистальные ветви не контрастируются.

Ваше заключение :

1. Отравление грибами.
2. Обострение язвенной болезни.
3. ИБС, мелкоочаговый инфаркт.
4. Острый панкреатит.

**ЗАДАЧА № 75**

Больной Ж. 60 лет. Поступил в стационар с жалобами на часто возникающие головные боли, головокружения, шум в ушах, ухудшение памяти, подъемы артериального давления до 220/140 мм.рт. ст. Постоянное артериальное давление- 160/100. Подобные симптомы отмечает в течение 2 лет. При ультразвуковом доплеровском картировании сосудов шеи, по ходу правой и левой общих сонных артерий отмечаются локальные, гиперэхогенные, неоднородные краевые дефекты, с неровной поверхностью.

При ангиографическом исследовании сонных артерий выявлены неровность контуров, локальные участки стеноза с резким переходом. Степень стеноза правой общей сонной артерии составляет 40%. протяженность стеноза 20 мм; Степень стеноза левой общей сонной артерии- 50%, протяженность- 15 мм. Левая внутренняя сонная артерия извилистая, средний диаметр- 5,5 мм; имеется локальный участок стеноза около 80%, протяженностью 10 мм.

Ваше заключение :

1. Хроническая атеросклеротическая артериальная окклюзионная болезнь.
2. Артериит Такаясу.
3. Синдром верхней апертуры грудной клетки.
4. Специфические микроаневризмы сонных артерий.

**ЗАДАЧА № 76**

Больной О. 60 лет предьявляет жалобы на головокружения, нарушение речи, преходящую слепоту правого глаза, шаткость походки. Аускультативно- сосудистый шум над областью левой сонной артерии. АД- 160/100 мм. рт. ст. Усилена пульсация на правой височной артерии. По данным биохимического анализа крови – гиперлипидемия. При ультразвуковом доплеровском картировании сосудов шеи, в области бифуркации левой общей сонной артерии выявляется неоднородное, эхопозитивное изменение сосудистой стенки с неровным контуром. В устье левой внутренней сонной артерии просвет сосуда уменьшен на 80%.

При КТ головного мозга отмечаются множественные мелкие очаги деструкции мозговой ткани.

При ангиографическом исследовании сонных артерий – левая внутренняя сонная артерия извита, имеется стеноз ее устья. Степень стеноза- 85%, протяженность-15 мм.

Ваше заключение :

1. Хроническая атеросклеротическая артериальная окклюзионная болезнь.

2. Узелковый периартериит.
3. Фибромускулярная дисплазия.
4. Специфические микроаневризмы сонных артерий.

#### **ЗАДАЧА № 77**

Больной Т. 59 лет, жалуется на частые подъемы артериального давления до 200/100 мм. рт. ст. головокружение, нарушение походки, падения, шум в ушах, мелькания мушек перед глазами, возникающие при легкой физической нагрузке. При осмотре : АД – 150/90. ЧСС –75. Усилена пульсация на правой височной артерии. Градиент давления на руках 15 мм. рт. ст. Пульсация на правой лучевой и на левой подколенной артериях ослаблены.

При ультразвуковом доплеровском картировании сосудов шеи, выявляется циркулярное поражение стенки устья левой общей сонной артерии в виде краевых однородных гипозоногенных дефектов. Степень сужения устья левой общей сонной артерии составляет 40%.

При ангиографическом исследовании ветвей дуги аорты, выявляется сужение устья левой общей сонной артерии 40% на протяжении 10 мм, а также сужение правой позвоночной артерии до 75% на протяжении 20 мм.

##### Ваше заключение:

1. Хроническая атеросклеротическая артериальная окклюзионная болезнь.
2. Добавочные шейные ребра.
3. Синдром передней лестничной мышцы.
4. Специфический аортоартериит.

#### **ЗАДАЧА № 78**

Больная 9 лет – больна с рождения, при поступлении жалоб не предъявляет. При осмотре: кожа бледная, астенического телосложения. Грудная клетка не деформирована, при пальпации области сердца верхушечный толчок усилен, с-м. " кошачьего мурлыканья". При аускультации интенсивный систолический шум с р. тах. на верхушке сердца и точке Боткина. ЭКГ : признаки гипертрофии левого желудочка, вертикальная ЭОС. При обзорной рентгенографии сердце незначительно увеличено в поперечнике за счет левого желудочка, талия сердца несколько сглажена, легочный рисунок не усилен. При левой вентрикулографии : гипертрофия ЛЖ, в проекции мембранозной части межжелудочковой перегородки определяется сброс контрастного вещества в полость правого желудочка.

##### Ваше заключение:

1. Открытый атриовентрикулярный канал.
2. Дефект межжелудочковой перегородки.
3. Стеноз клапана аорты.
4. Открытый артериальный проток.

#### **ЗАДАЧА № 79**

Больная 60 лет. Жалобы на головную боль. Эпизоды повышения давления в течении 20 лет до 160/90 мм. В анамнезе перенесенный инфаркт миокарда. Стабильная стенокардия напряжения III ФК.

Объективно последние полгода стойкое повышение давления АД до 180/100. Отмечается учащение приступов стенокардии и снижение толерантности к физ. нагрузке. Кожные покровы бледные, на лице отеки в стадии пастозности. В уимбиликальной области в проекции почечных артерий выслушивается систоло-диастолический шум.

Ан. Крови гемоглобин 90 г/л эритроциты  $2 \cdot 10^{12}$ /л, общий белок 65 г/л, общий холестерин 8 ммоль/л, креатинин 0,2 ммоль/л, клубочковая фильтрация 40 мл/мин. Ан мочи количество 2000 мл, относительная плотность 1,005 белок 1 г/л глюкоза отсутствует, единичные гиалиновые цилиндры, лейкоциты до 10 ед. в поле зрения, эритроциты отсутствуют.

При дуплексном сканировании почек отмечается ускорение кровотока в почечных артериях до 4-5 м/с в и устьевые стенозы ч обеих сторон. Размеры почек : слева длинник 7 см, справа-10 см. Выполнена аортография. На снимках определяется 70% стеноз устьев обеих почечных артерий.

##### Ваше заключение:

1. Хронический гломерулонефрит, нефротический синдром.
2. Хронический пиелонефрит.

3. ГБ III ст., ИБС, атеросклеротическое поражение печечной артерии, ХПН 2 стадии.

4. Невротический синдром.

#### **ЗАДАЧА № 80**

Больной С. 72 г. обратился в поликлинику по месту жительства с жалобами на периодические возникающие за грудиной боли, связанные с физической нагрузкой с иррадиацией в межлопаточную область. Также предъявляет жалобы на нарушения глотания, повышенное слюноотделение, тошноту, рвоту, тяжесть в животе, похудание.

Объективно: дыхание жесткое, хрипов нет., ЧСС-52, ЧД-25 в мин, во втором межреберье по ходу проекции аорты выслушивается систолический шум, перкуторно расширение сосудистого пучка вправо. Лабораторные показатели в возрастной пределах нормы.

На рентгенограмме: Узурация тел позвонков, умеренный кифоз. В прямой проекции увеличение правого контура аорты, смещение контуров трахеи и левого главного бронха, явления гиповентиляции левого легкого. Во второй косой расширение восходящей аорты, смещение заднего контура до середины позвоночника, отклонение контрастированного пищевода вперед.

#### Ваше заключение:

1. Аневризма аорты.
2. Лимфогрануломатоз.
3. Опухоль средостения.
4. Аортальный стеноз.
5. Мезотелиома аорты.

#### **ЗАДАЧА № 81**

Больной И. 63г. предъявляет жалобы на боли в нижних конечностях при ходьбе 50-100м. В анамнезе гипертоническая болезнь в течение последних 10 лет. Боли в нижних конечностях беспокоят больного последние 2 года. Последнее время подъемы АД стали носить приступообразный характер до 190/100мм рт.ст.

Объективно: Состояние пациента относительно удовлетворительно. Дыхание везикулярное, хрипов нет. ЧСС-70 в мин, АД 140/80 мм рт.ст. ЧД-20 в мин. Нижние конечности с мраморным оттенком, явлениями атрофии. Пульсация на бедренной артерии справа не выявляется. На правой бедренной артерии пульсация ослаблена, аускультативно выслушивается грубый систолический шум.

Для решения вопроса о дальнейшей тактике и лечения выбрать наиболее информативный метод диагностики:

1. Спиральная компьютерная ангиография с контрастным усилением.
2. Дуплексное сканирование брюшной аорты и нижних конечностей.
3. Аортоартериографическое исследование.
4. Транскутанная проба по кислороду.

#### **ЗАДАЧА № 82**

Больной С., 24 года. При поступлении жалобы на головные боли, быструю утомляемость, артериальную гипертензию, гипертонические кризы. Считает себя больным с рождения. При обследовании: анализы крови и мочи без особенностей, на ЭКГ- признаки гипертрофии левого желудочка. При аскультации: грубый систолический шум, проводящийся на сосуды шеи по линии остистых отростков грудных позвонков. При изменении АД систолический градиент между верхними и нижними конечностями составляет 50 мм рт. ст. Пульсация бедренных артерий резко ослаблена. При рентгенографии органов грудной клетки: сердце значительно увеличено в поперечнике, преимущественно за счет левого желудочка, при контрастировании пищевода в прямой проекции на уровне Th на 1,5 см ниже устья левой подключичной артерии определяется сужение аорты в виде песочных часов.

#### Ваше заключение:

1. Неспецифический аортоартериит.
2. Расслаивающая аневризма грудной аорты.
3. Коарктация аорты.
4. Опухоль заднего средостения.

### **ЗАДАЧА № 83**

Больной М., 6 лет. При поступлении жалобы на выраженную слабость, гиподинамию, возникновение тотального цианоза при минимальной физической нагрузке. При возникновении цианоза присаживается на корточки. Болен с рождения. При осмотре кожа и видимые слизистые цианотичны. С-м " барабанных палочек и часовых стрелок". При аускультации короткий грубый систолический шум над всей поверхностью сердца, р. Мах. во 2-м межреберьи слева от грудины. В анализе крови повышение гемоглабина до 160 г/л. На ЭКГ: резкое отклонение ЭОС вправо, высокий зубец Р, увеличение интервала PQ. На обзорной рентгенограмме: небольшое увеличение размеров сердца, контур ЛЖ заострен и пиподнят, легочный рисунок выражен нечетко, тяжистость корней легких. Во 2-й косой проекции- расширенный и гипертрофированный ПЖ и ЛЖ слегка заходящий за тень позвоночника.

В 1-й косой проекции отмечено резкое сужение выводного тракта ПЖ, гипоплазия ствола ЛА. Практически одновременно контрастируется полость ЛЖ и аорты, периферический артериальный рисунок легких несколько обеднен.

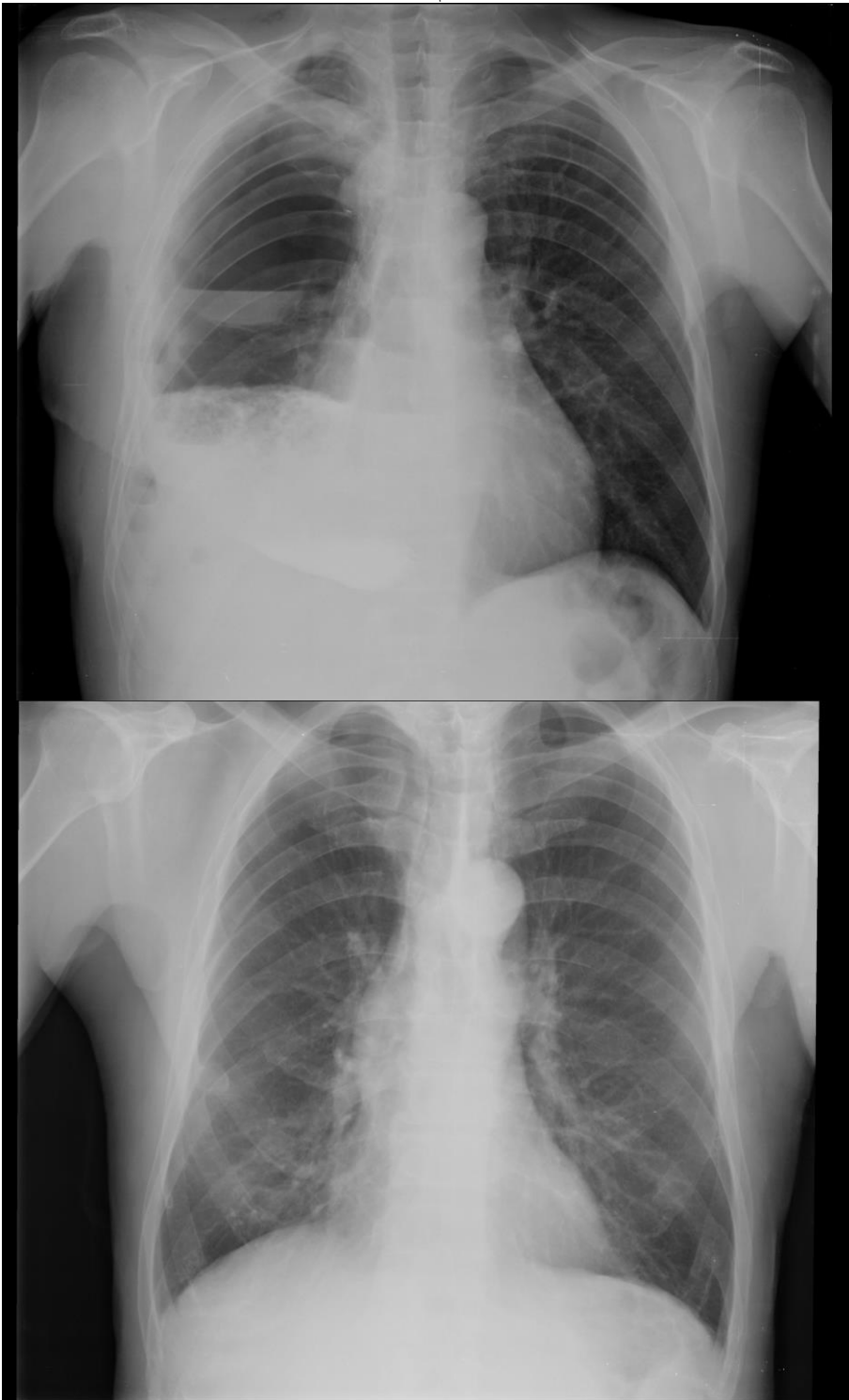
#### Ваше заключение:

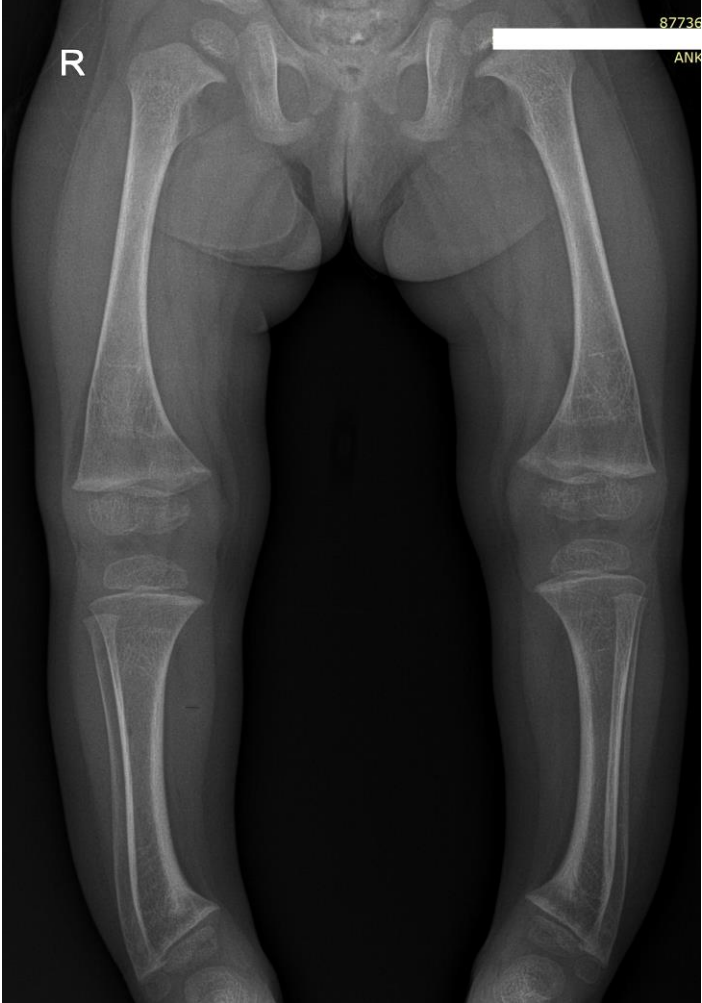
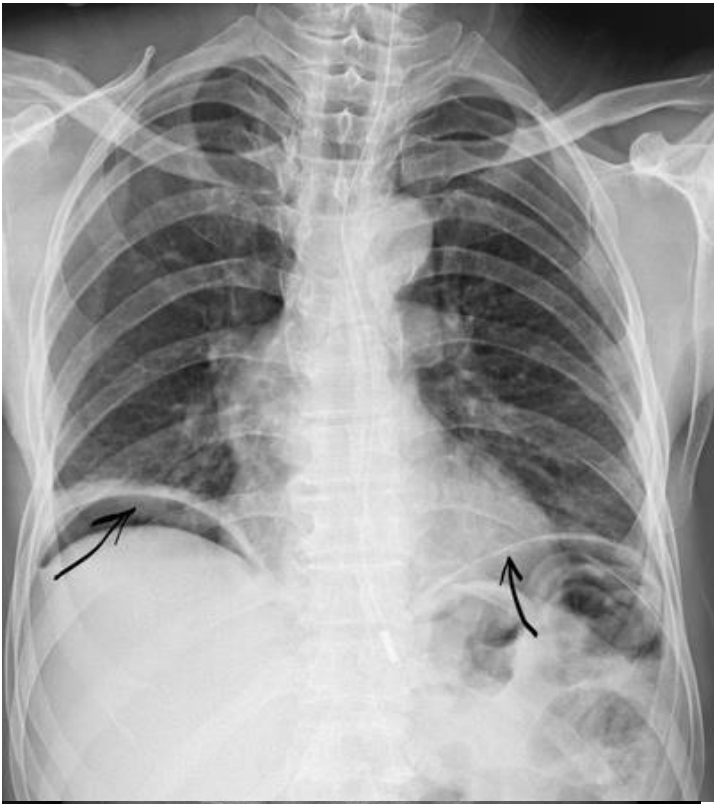1. Дефект межжелудочковой перегородки.
2. Триада Фалло.
3. Тетрада Фалло.
4. Клапанный стеноз легочной артерии плюс дефект межжел. Перегородки.

## Темы докладов с презентацией

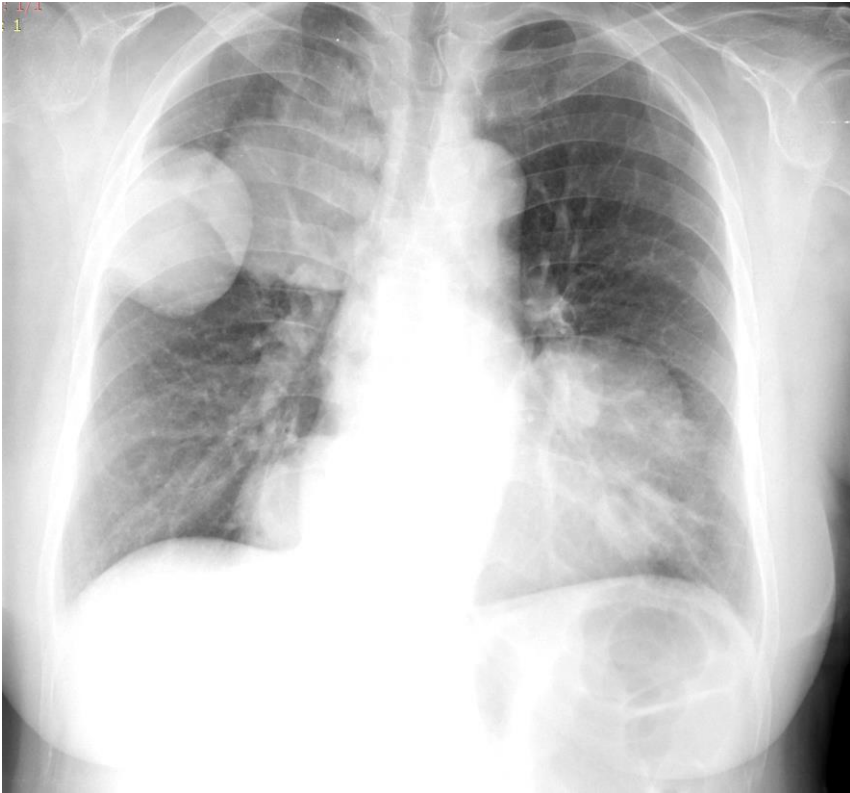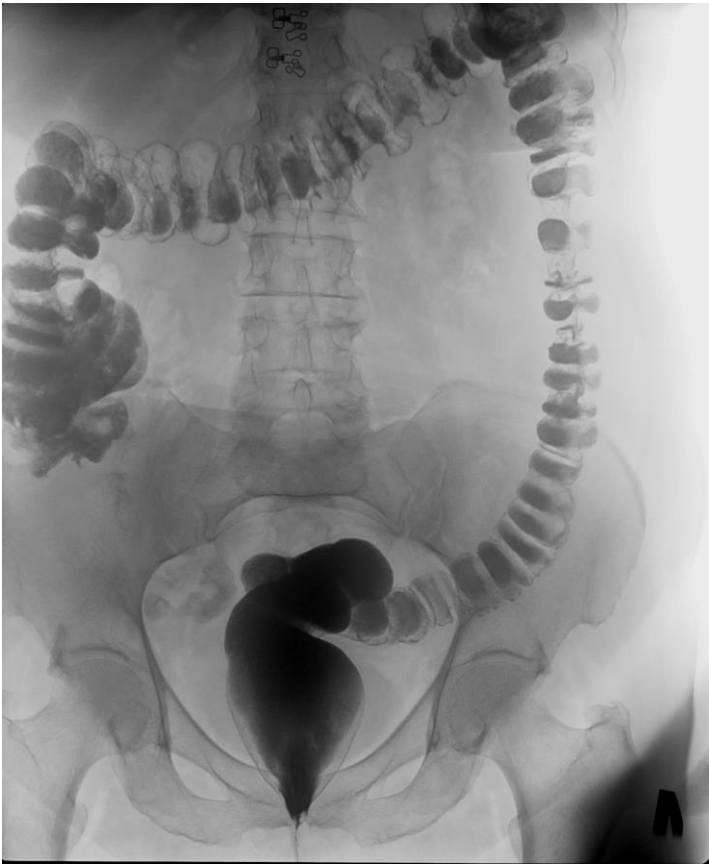1	Методы лучевой диагностики, применяемые в педиатрической практике.
2	История открытия рентгеновских лучей.
3	Нейровизуализация. Перинатальная патология. Заболевания головного мозга у детей.
4	Современные методы лучевого исследования зубов и челюстей у детей и подростков.
5	Заболевания органов грудной полости у новорожденных. Методы диагностики. Лучевая картина.
6	Кишечная непроходимость у новорожденных. Методы диагностики. Лучевая картина.
7	Заболевания пищевода и желудка у детей. Методы диагностики. Лучевая картина.
8	Язвенно –некротический энтероколит. Методы диагностики. Лучевая картина.
9	Нормальная лучевая анатомия почек у детей. Аномалии количества, положения и взаиморасположения почек.
10	Обструктивные уропатии. Пузырно-мочеточниковый рефлюкс. Методы диагностики. Лучевая картина.
11	Опухли почек у детей. Методы диагностики. Лучевая картина.
12	Болезнь Шляттера. Методы диагностики. Лучевая картина.
13	Дисплазия тазобедренного сустава. Методы диагностики. Лучевая картина.
14	Болезнь Пертеса. Методы диагностики. Лучевая картина.
15	Сколиоз. Методы диагностики. Лучевая картина.
16	Болезнь Шейермана. Методы диагностики. Лучевая картина.
17	Болезнь Педжета. Методы диагностики. Лучевая картина.
18	Болезнь Гиршпрунга. Методы диагностики. Лучевая картина.
19	Крестцово-копчиковая тератома. Методы диагностики. Лучевая картина.

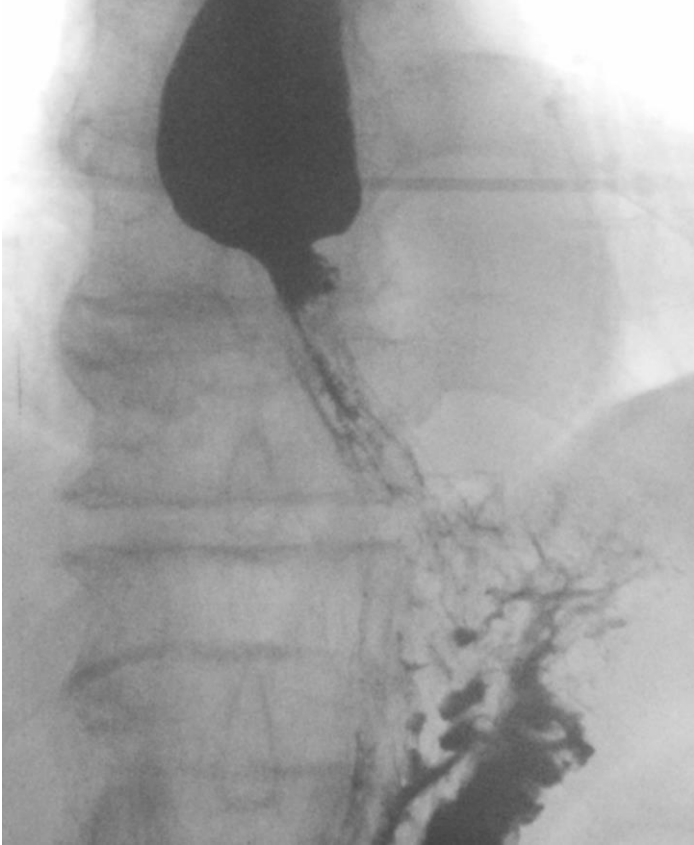
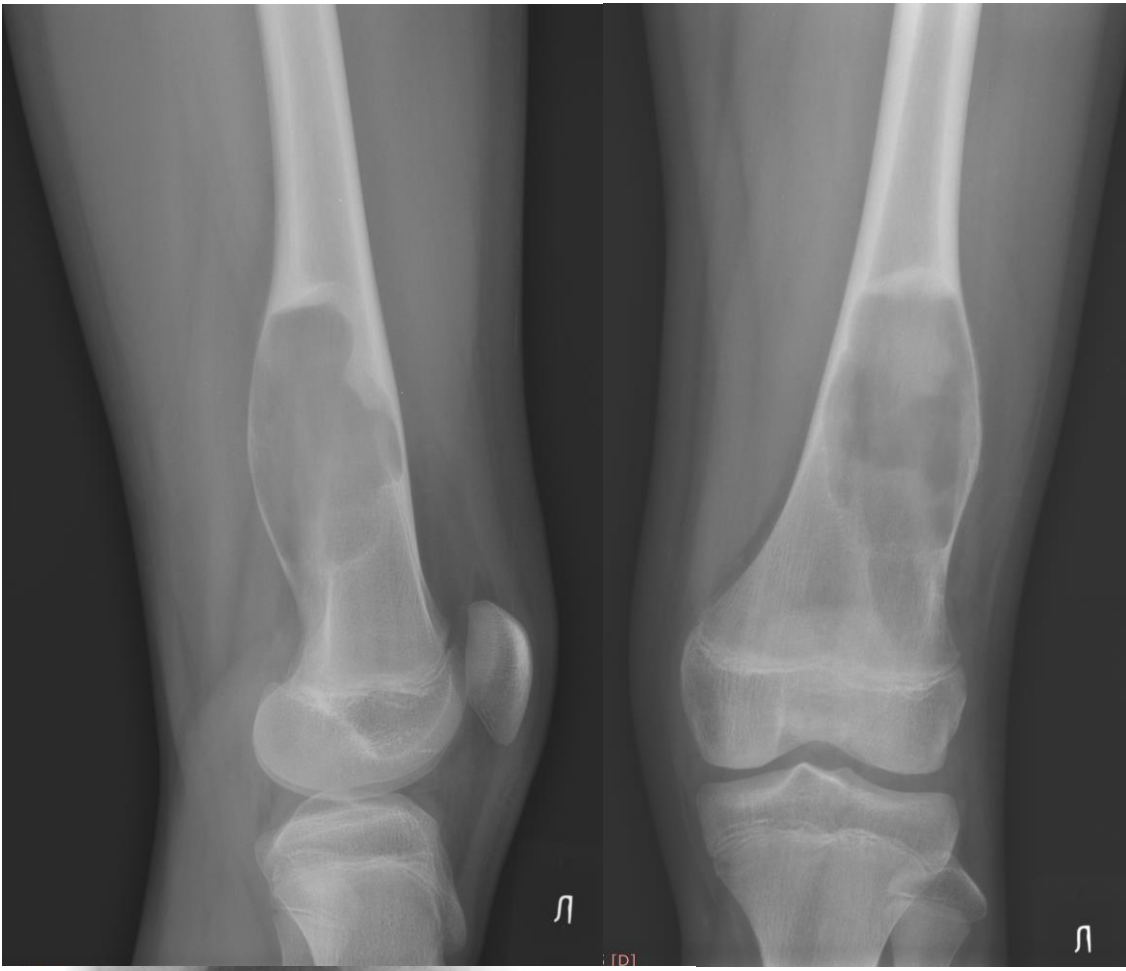
ЦИФРОВЫЕ РЕНТГЕНОГРАММЫ

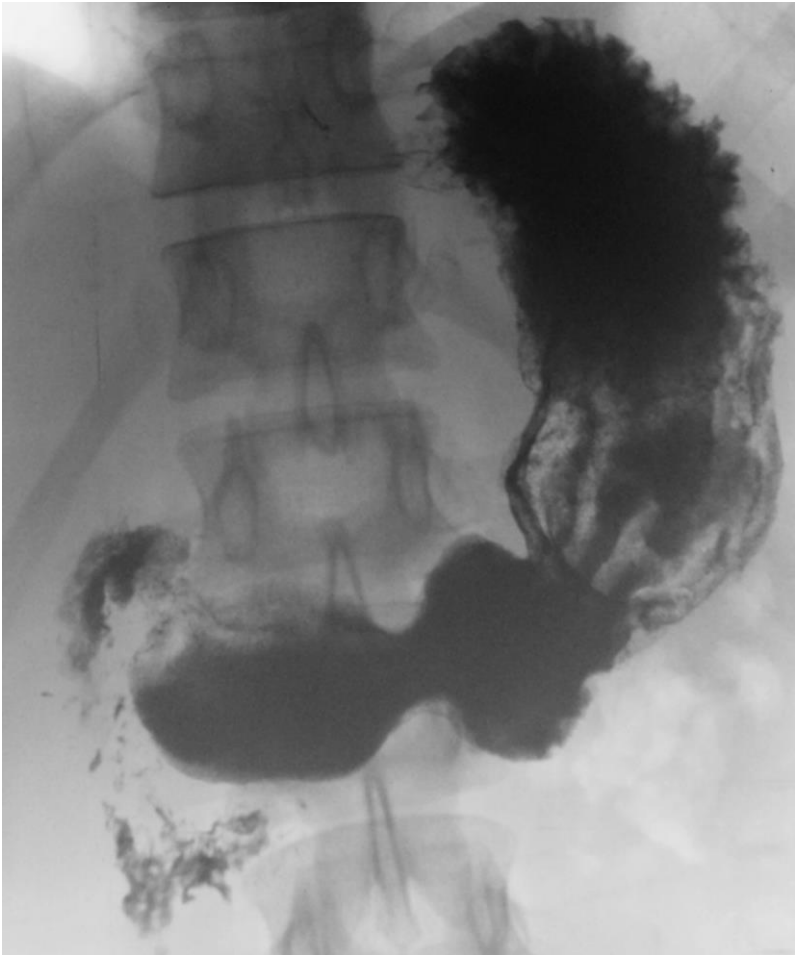
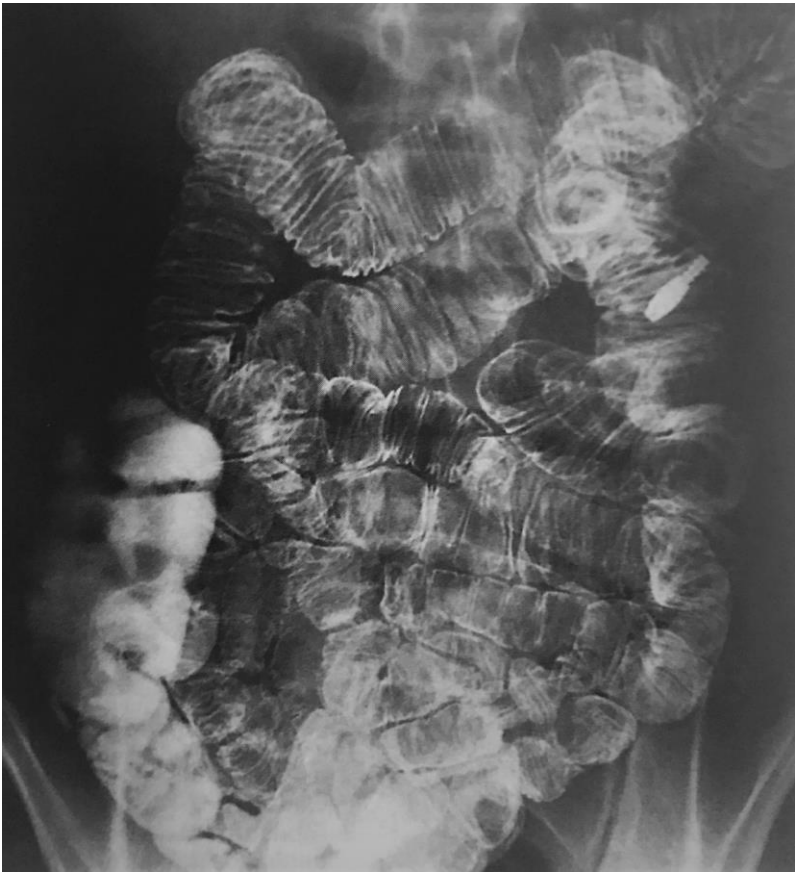
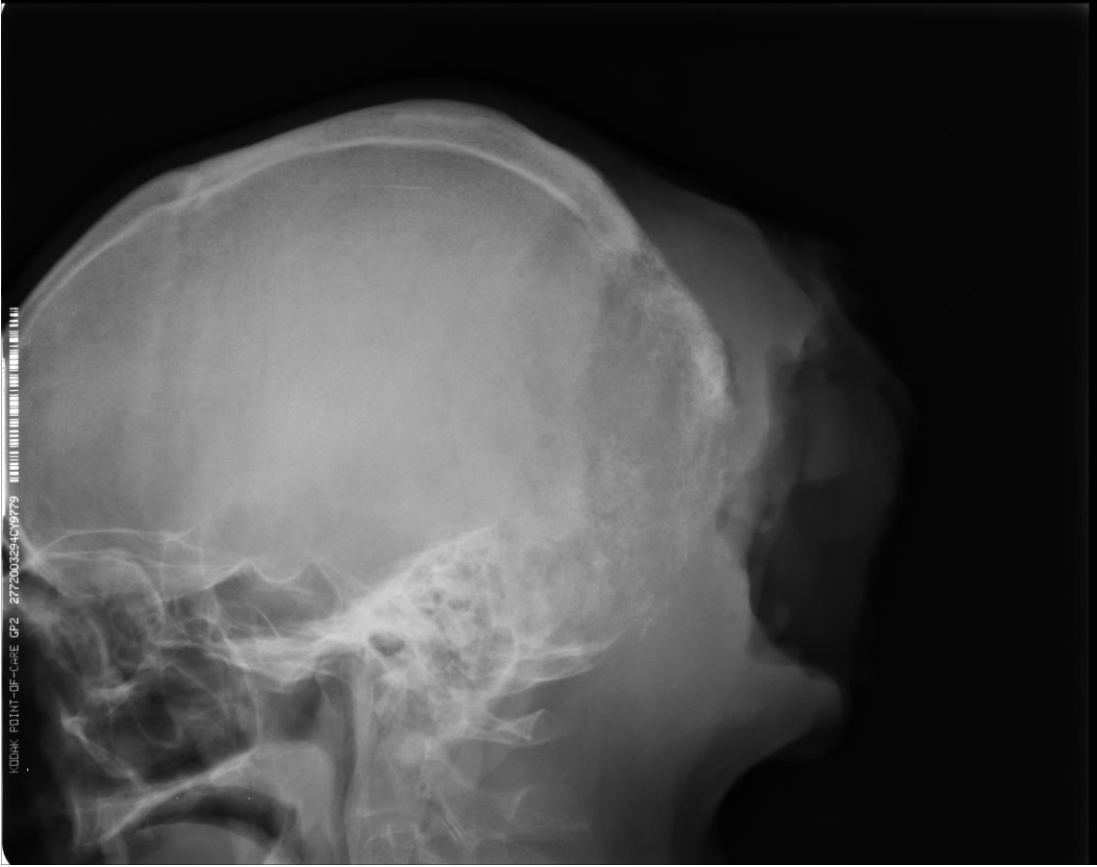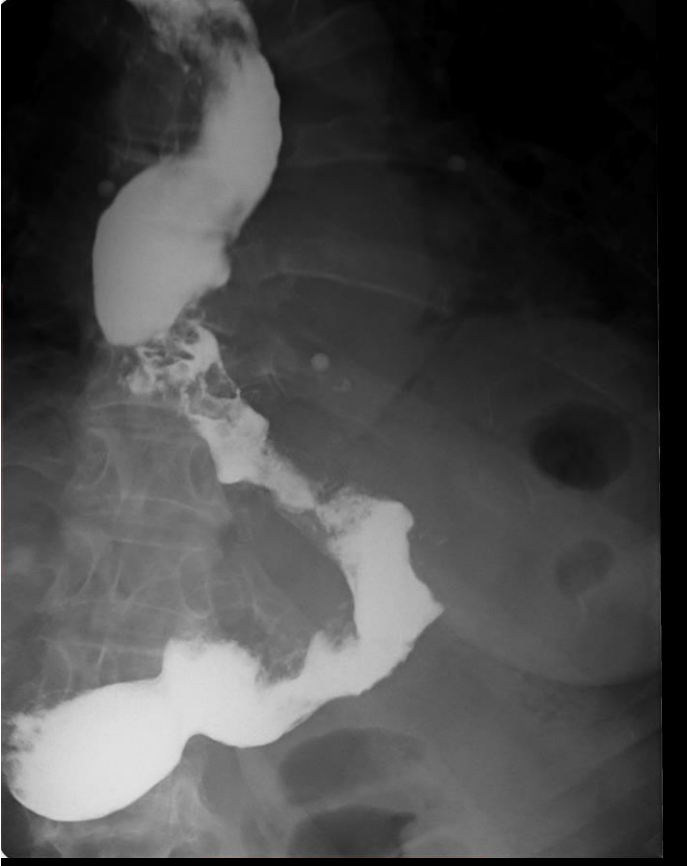


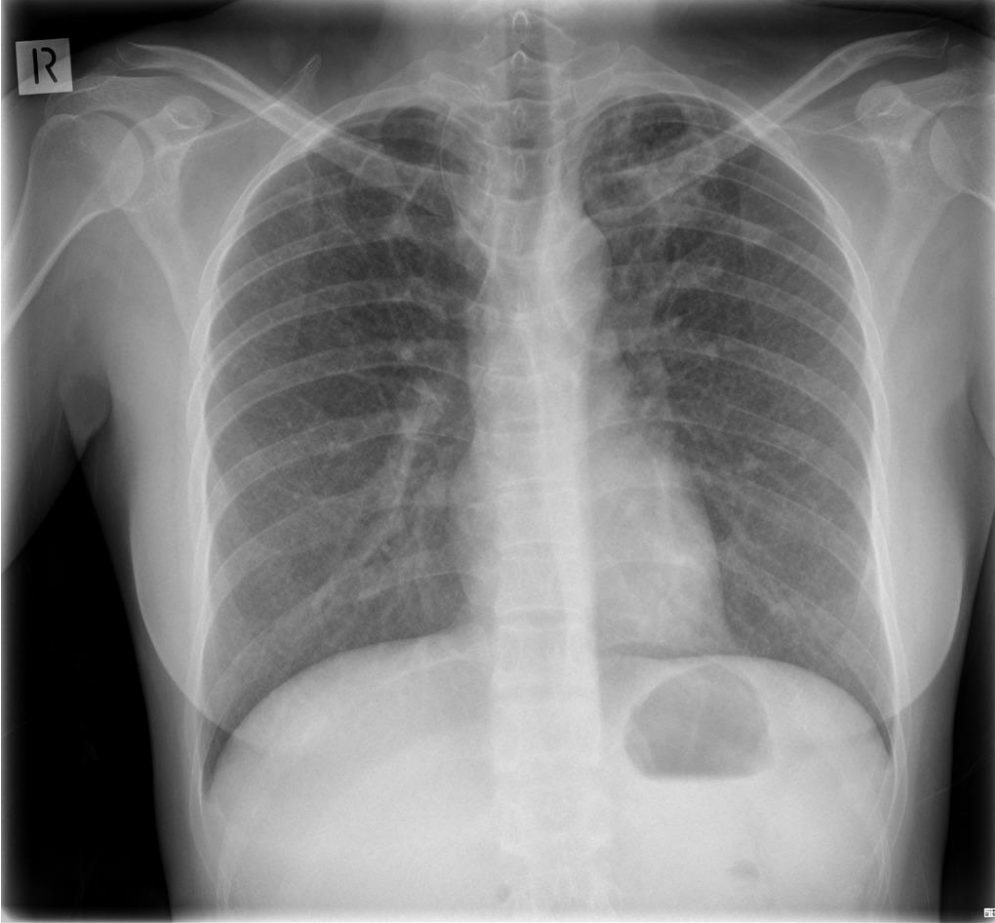


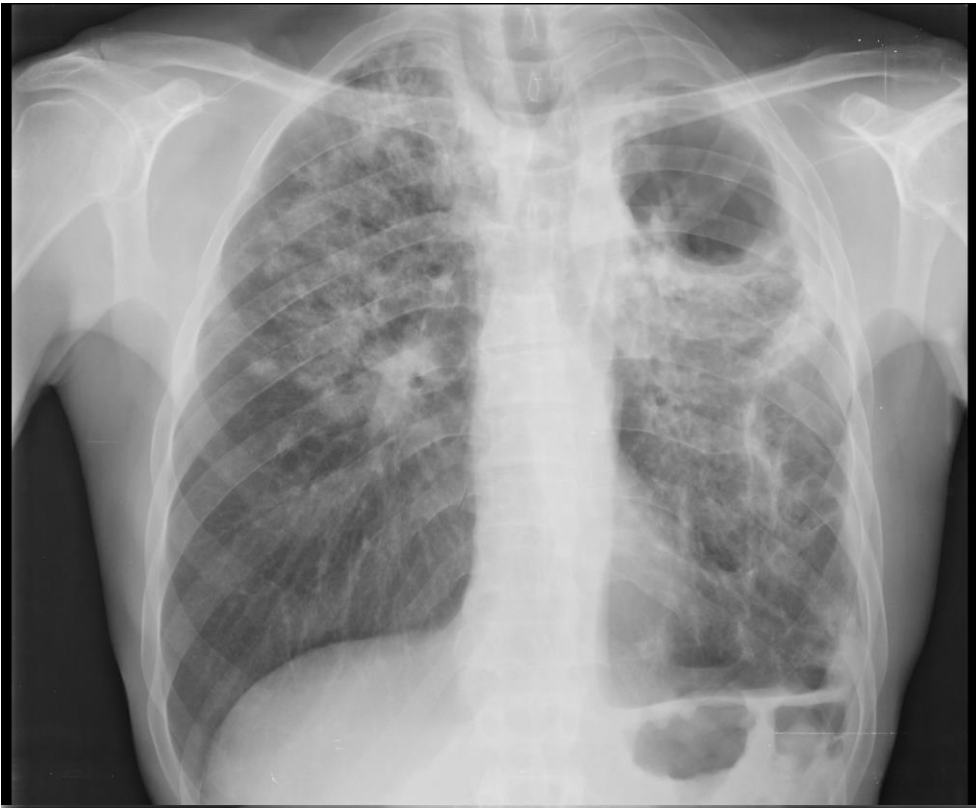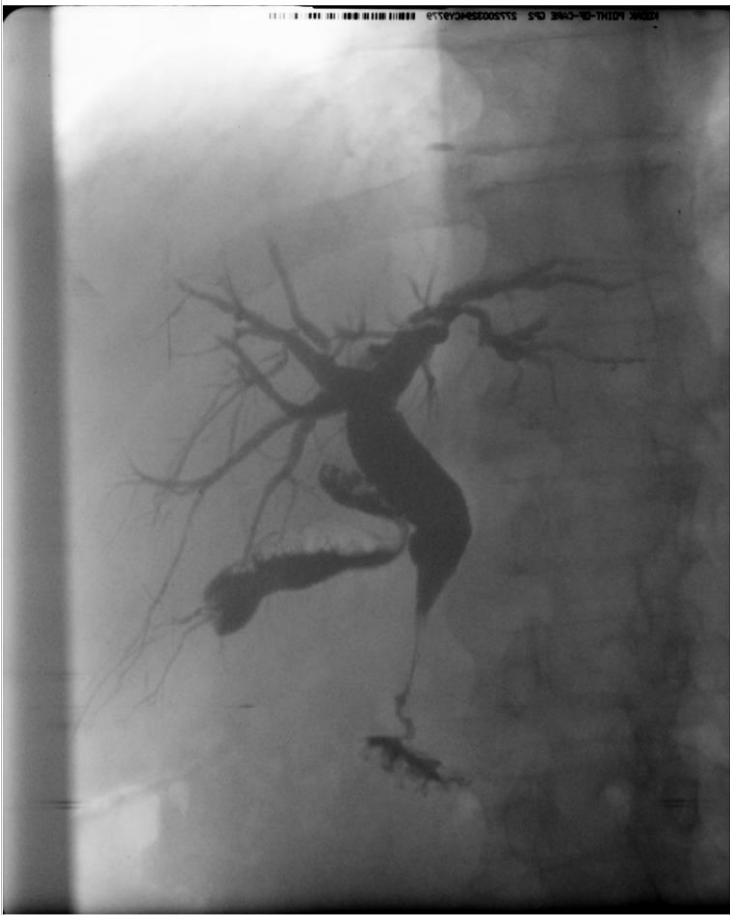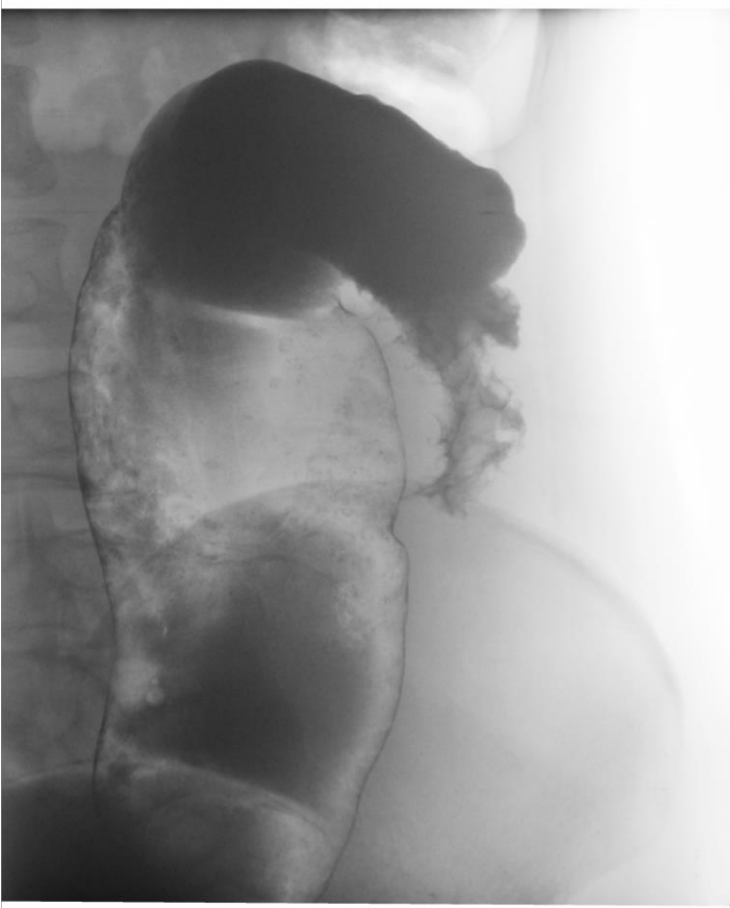












**ШКАЛА ОЦЕНИВАНИЯ ТЕОРЕТИЧЕСКОГО ОПРОСА (текущий контроль)**

№	Наименование показателя	Отметка %
1.	Убедительность ответа	0-10
2.	Понимание проблематики	0-30
3.	Обоснованное привлечение медицинской терминологии (уместность и достоверность сведений)	0-30
4.	Ключевые слова: их важность для заявленной темы, грамотное употребление, количество.	0-15
5.	Логичность и последовательность устного высказывания.	0-10
	<b>Всего баллов</b>	<b>Сумма баллов</b>

**ШКАЛА ОЦЕНИВАНИЯ СИТУАЦИОННОЙ ЗАДАЧИ (текущий контроль)**

№	Наименование показателя	Отметка %
1.	Правильность оценивания ситуации	0-20
2.	Правильность выбора алгоритма действий	0-40
3.	Правильность выбора дополнительных назначений лучевой диагностики.	0-40
	<b>Всего баллов</b>	<b>Сумма баллов</b>

**ШКАЛА ОЦЕНИВАНИЯ ДОКЛАДА С ПРЕЗЕНТАЦИЕЙ (текущий контроль)**

№ п/п	Наименование показателя	Отметка %
	<b>ОФОРМЛЕНИЕ ПРЕЗЕНТАЦИИ</b>	70
1.	Титульный лист с заголовком	0-4
2.	Дизайн слайдов и использование дополнительных эффектов (смена слайдов, звук, рисунки, видео)	0-10
3.	Текст презентации написан коротко. Идеи хорошо сформулированные, ясно изложены и структурированы.	0-40
4.	Слайды представлены в логической последовательности.	0-10
5.	Слайды распечатаны.	0-6
	<b>ДОКЛАД</b>	30
1.	Правильность и точность речи во время защиты	0-12
2.	Широта кругозора (ответы на вопросы)	0-10
3.	Выполнение регламента	0-8
	<b>Всего баллов</b>	<b>Сумма баллов</b>

При проведении презентации

0-59% - 0-7 баллов оценка «неудовлетворительно»

60-74% - 8-9 баллов оценка «удовлетворительно»

75-84% - 10-11 баллов оценка «хорошо»

85-100% - 12-13 баллов оценка «отлично»

**ШКАЛА ОЦЕНИВАНИЯ ОПИСАНИЯ ЛУЧЕВЫХ ИЗОБРАЖЕНИЙ (рубежный контроль)**

№	Наименование показателя	Отметка %
1.	Правильность назвать вид исследования, заполнить паспортную часть	0-5
2.	Правильно назвать анатомические структуры	0-5
3.	Назвать видимые изменения на изображениях	0-30

4.	Правильно назвать локализацию изменений	0-20
5.	Дать правильное заключение или выставить дифференциальный ряд	0-20
6.	Правильность выбора дополнительных назначений лучевой диагностики.	0-10
7.	Правильность выбора алгоритма дальнейших действий, направить к необходимому специалисту	0-10
	<b>Всего баллов</b>	<b>Сумма баллов</b>

### ШКАЛА ОЦЕНИВАНИЯ ТЕСТА (рубежный контроль)

0-59% - (0-11 правильных ответов), то это составляет 0-7 баллов оценка «неудовлетворительно»;  
60-74% - (12-14 правильных ответов), то это составляет 8-9 баллов оценка «удовлетворительно»;  
75-84% - (15-17 правильных ответов), то это составляет 10-11 баллов оценка «хорошо»;  
85-100% - (18-20 правильных ответов), то это составляет 12-13 баллов оценка «отлично».

### ШКАЛА ОЦЕНИВАНИЯ ЗАЧЕТА С ОЦЕНКОЙ (промежуточный контроль – «ЗНАТЬ, УМЕТЬ, ВЛАДЕТЬ»):

№	Наименование показателя	Отметка %
1.	Вопрос 1.	0-100
2.	Вопрос 2.	0-100
3.	Ситуационная задача	0-100
	<b>Всего баллов</b>	<b>Среднее арифметическая (сумма баллов /3)</b>

При оценке устного ответа на проверку уровня обученности ЗНАТЬ учитываются следующие критерии:

1. Знание основных методов лучевой диагностики.
2. Умение решать ситуационные задачи, делать выводы и обобщения, давать аргументированные ответы.
3. Владение монологической речью, логичность и последовательность ответа, умение отвечать на поставленные вопросы, выражать свое мнение по обсуждаемой проблеме.

#### ШКАЛА ОЦЕНИВАНИЯ УРОВНЯ «ЗНАТЬ»:

85-100% (16-20 баллов) оценивается ответ, который изложен логически правильно в доступной форме и соответственно терминологии применяемой в лучевой диагностике, а также в целом в медицине; отличные знания о формировании рентгенологической картины различных органов и систем; Глубоко ориентируется в основных рентгенологических признаках, различных заболеваний и дифференциальной диагностики.

75-84% (10-15 баллов) оценивается ответ, который изложен логически правильно в доступной форме соответственно терминологии применяемой в лучевой диагностике, а также в целом в медицине; отличные знания о формировании рентгенологической картины различных органов и систем; не достаточно глубоко ориентируется в основных рентгенологических признаках различных заболеваний, дифференциальной диагностики.

60-74% (5-10 баллов) оценивается ответ, который показывает средние знания в вопросах лучевой диагностики. Не достаточно четко ориентируется в терминологии применяемой в лучевой диагностике; средние знания о формировании рентгенологической картины различных органов и систем; не достаточно глубоко ориентируется в основных рентгенологических признаках различных заболеваний, дифференциальной диагностики.

0-59% (1-4 баллов) оценивается ответ, который показывает очень слабые знания в вопросах лучевой диагностики. Не разбирается в терминологии применяемой в лучевой диагностике; средние знания о формировании рентгенологической картины различных органов и систем; плохо



ориентируется в основных рентгенологических признаках различных заболеваний, дифференциальной диагностики.

**ШКАЛА ОЦЕНИВАНИЯ ПРАКТИЧЕСКИХ ЗАДАНИЙ (промежуточный контроль – «УМЕТЬ и ВЛАДЕТЬ»).**

При оценке ответов на проверку уровня обученности УМЕТЬ и ВЛАДЕТЬ учитываются следующие критерии:

85-100% (8-10 баллов) оценивается ответ, при котором студент ставит постановку диагноза самостоятельно; оценивает альтернативные методы диагностики различных заболеваний; профессионально выражает и обосновывает свою позицию по основным критериям диагностики; умеет анализировать и аналитически мыслить при постановке диагноза, дифференциальной диагностике.

75-84% (4-7 баллов) оценивается ответ, при котором студент ставит постановку диагноза самостоятельно, но не оценивает альтернативные методы диагностики различных заболеваний; профессионально выражает и обосновывает свою позицию по основным критериям диагностики; умеет анализировать и аналитически мыслить при постановке диагноза, дифференциальной диагностике.

60-74% (1-3 балла) оценивается ответ, при котором студент не может самостоятельно поставить диагноз, не оценивает альтернативные методы диагностики различных заболеваний; затрудняется обосновать свою позицию по основным критериям диагностики; затрудняется анализировать и аналитически мыслить при постановке диагноза, дифференциальной диагностике.

0-59% (0 баллов) оценивается ответ, при котором студент демонстрирует непонимание проблемы или нет ответа, и даже не было попытки решить задачу.

**ПРИЛОЖЕНИЕ 6**

**ТЕХНОЛОГИЧЕСКИЕ КАРТЫ ДИСЦИПЛИНЫ “ЛУЧЕВАЯ ДИАГНОСТИКА”**  
**31.05.02.65 Педиатрия**  
**КУРС 3, СЕМЕСТР 6, ЗЕ 2.**

Название модулей дисциплины согласно РПД	Контроль	Форма контроля	Зачетный минимум	Зачетный максимум	График контроля
<b>Модуль 1</b>					
Современные методы лучевой диагностики	Текущий	Учитывается активность и посещаемость. Теоретический опрос. - подготовка и защита доклада с презентацией; - решение ситуационных задач. <b>Активность:</b> <i>- За активное участие на практическом занятии добавляется 0,5 балла.</i> <i>- За активное участие в НИРС – 3 балла.</i> <b>Посещаемость:</b> <i>За каждое пропущенное и не отработанное лекционное и практическое занятие снимается 0,5 балла.</i>	10	15	7 неделя
	Рубежный	Тест Лучевые изображения	10	20	
<b>Модуль 2</b>					
Лучевая диагностика различных органов и систем	Текущий	Учитывается активность и посещаемость. Теоретический опрос. - чтение рентгенограмм, томограмм; - решение ситуационных задач. <b>Активность:</b> <i>- За активное участие на практическом занятии добавляется 0,5 балла.</i> <i>- За активное участие в НИРС – 3 балла.</i> <b>Посещаемость:</b> <i>За каждое пропущенное и не отработанное лекционное и практическое занятие снимается 0,5 балла.</i>	10	15	18 неделя
	Рубежный	Тест Лучевые изображения	10	20	
Всего за семестр			40	70	
Промежуточный контроль			20	30	
Семестровый рейтинг			60	100	